

En el tratamiento
empírico de las
infecciones graves

Acertar a la primera
Salva Vidas

MERONEM[®]
meropenem

CASOS CLÍNICOS EN Patología Infecciosa Pediátrica en UCIP



EDITORES:
J. Casado Flores
M. Loscertales Abril

CASOS CLÍNICOS DE
Patología Infecciosa
en UCIP

EDITORES:

J. Casado Flores
M. Loscertales Abril

Reservados todos los derechos. Ni la totalidad ni parte de este libro pueden reproducirse o transmitirse por ningún procedimiento electrónico o mecánico, incluyendo fotocopias, grabación magnética o cualquier almacenamiento de información y sistema de recuperación, sin el previo permiso escrito del editor.

© 2010 Ergon
C/ Arboleda, 1. 28221 Majadahonda (Madrid)

ISBN: 978-84-8473-826-8
Depósito Legal: M-3923-2010

Sumario

CASO CLÍNICO 1

Niño con hipertensión pulmonar y síndrome febril

1

J.M. Rizo Pascual, C. Pérez Caballero

(UCIP Hospital Ramón y Cajal. Madrid)

CASO CLÍNICO 2

Niña con fiebre, vómitos y decaimiento

9

P. García Soler, A. Morales Martínez

(UGC de CCUP Hospital M. Infantil Carlos Haya. Málaga)

CASO CLÍNICO 3

Niña con fiebre y epistaxis

19

J. Raya Pérez, M.J. Arroyo Marín

(UCIP Hospital Reina Sofía. Córdoba)

CASO CLÍNICO 4

Lactante con tos cianosante

29

M.J. Pérez García, J. Casado Flores

(UCIP Hospital Niño Jesús. Madrid)

CASO CLÍNICO 5

Paciente de 12 años con fiebre intermitente, artralgias, vómitos y exantema

41

C. Benito Caldés, F. Alvarado Ortega

(UCIP Hospital La Paz. Madrid)

CASO CLÍNICO 6

Edemas generalizados, fiebre y dolor abdominal

51

I. Oluego Erroz, A. Rodríguez Núñez

(UCIP Hospital Santiago de Compostela)

CASO CLÍNICO 7

Niña con neumonía e ictericia

63

J. Ortiz Rodríguez, I. Jordán García

(UCIP Hospital De S. Joan de Déu. Barcelona)

CASO CLÍNICO 8	
Niña de 3 años con fiebre y exantema purpúrico	71
<i>I. Vergara Pérez, J.I. Sánchez Díaz</i>	
(UCIP Hospital 12 Octubre. Madrid)	
CASO CLÍNICO 9	
Estridor y dificultad respiratoria	77
<i>I. García Hernández, A. Concha Torre</i>	
(UCIP Hospital Central de Asturias. Oviedo)	
CASO CLÍNICO 10	
Niña con fiebre y disminución del nivel de conciencia	95
<i>A. Goñi Yarnos, J. Gil Antón</i>	
(UCIP Hospital Valle de Hebrón. Barcelona)	
CASO CLÍNICO 11	
Deterioro de conciencia y convulsiones en niña con linfocitosis familiar	101
<i>R. Rossich Verdés, P. Domínguez Sampedro</i>	
(UCIP Hospital de Cruces. Bilbao)	
CASO CLÍNICO 12	
Niño con dolor abdominal y vómitos	109
<i>I. Martínez Parapeto, V. Sánchez Tatay</i>	
(UGC de CCUP Hospital Infantil Virgen del Rocío. Sevilla)	
Índice de diagnósticos	120

Introducción

En abril de 2009 la Sociedad Española de Cuidados Intensivos Pediátricos (SECIP), organizó el primer curso de cuidados intensivos destinado a R-4 y R-5 de UCI Pediátrica (UCIP). Consistió en un curso monográfico sobre patología crítica infecciosa, impartida en forma de casos clínicos reales que permitieron actualizar la patología infecciosa más prevalente en las UCIPs. Estos casos clínicos comentados, presentados por los R-4, R-5 de las UCIPs, tutorizados y supervisados por médicos expertos procedentes de las mismas unidades, son los que se publican en esta primera monografía.

Los casos clínicos presentados son reales, no inventados y se presentan con la clínica que debutaron, las dificultades diagnósticas o terapéuticas, los diagnósticos diferenciales y la evolución, así como las referencias bibliográficas que ayudaron a abordar al paciente. El éxito del curso y de esta monografía, está en elegir a los pacientes adecuados, que son aquellos que ayudan a actualizar una enfermedad o síndrome prevalente, interesante o sometido a cambios recientes en su enfoque diagnóstico o terapéutico; también en elegir a los residentes de especialidad más brillantes, a los tutores de cada caso y a los revisores y conductores del curso. Tan importante es el diagnóstico final como el camino necesario para llegar al mis-

mo, tan docente son las imágenes y pruebas que conducen al diagnóstico como los análisis y elucubraciones de cada paso del proceso.

La SECIP pretende cada año realizar nuevos cursos monográficos y en consecuencia publicar una monografía anual, de forma que aumente la reserva bibliográfica de los casos clínicos específicos en patología infecciosa, neurológica, respiratoria, traumática, etc. Esto, sin duda, mejorará el grado de formación de nuestros residentes y médicos de plantilla y por ello mejoran también la calidad asistencial que se imparte, principal objetivo de la SECIP.

Estas monografías serán sin duda muy útiles además para los médicos de urgencias, pediatras, intensivistas de adultos, anestesistas, cirujanos, enfermeras y a todos los interesados en conocer, desde un punto práctico, pero riguroso y actualizado, las patologías más frecuentes de los niños ingresados en cuidados intensivos pediátricos.

En el año 2010 el curso intensivo será sobre patología neurológica aguda grave y en los siguientes años tratará enfermedades respiratorias, traumáticas, digestivas, oncológicas y otras.

Esta monografía, esperamos que la primera de una larga serie, ha visto la luz gracias al apoyo de la empresa AstraZeneca y a la esperada edición de Ergon.

EDITORES

J. Casado Flores
Presidente de la SECIP

Mercedes Loscertales
Vocal de Formación de la SECIP

Caso clínico 1

Niño con hipertensión pulmonar y síndrome febril

J.M. Rizo Pascual, C. Pérez Caballero

Lactante de sexo masculino de 13 meses de edad diagnosticado de Hipertensión Arterial Pulmonar Idiopática (HAPI) y portador de catéter tipo Hickman, implantado en subclavía derecha en enero 2008, en tratamiento con Treprostenil (13 ng/kg/día) en perfusión continua intravenosa, y previamente con Sildenafil (1,3 mg/kg/día) y Bosentan (2 mg/kg/día) oral. Ingresa por síndrome febril en picos desde hace 15 días con predominio vespertino. Tras permanecer veinticuatro horas afebril, presenta nuevos episodios febriles, acompañándose de mucosidad en vías respiratorias altas, quejido respiratorio intermitente y empeoramiento de la SatO₂ transcutánea (SatO₂ 75%).

EXPLORACIÓN CLÍNICA

Peso 9,400 kg. Talla 75 cm. Sc 0,42 m². TA 88/65 mmHg. Sat O₂ 94%. Aceptable estado general. Irritable aunque se calma con la madre. Bien hidratado y perfundido. Quejido constante. Sin dificultad respiratoria. Cianosis con llanto. Zona de inserción de catéter central eritematosa sin presentar supuración. Pulsos palpables en las cuatro extremidades. ORL: CAES normales. Tímpanos parcialmente visibles por presentar cerumen, aunque parecen normales. Orofaringe hiperémica con mucosidad en cavum. AC: tonos rítmicos. No se auscultan soplos. AP: buena entrada de aire bilateral sin ruidos sobreañadidos. Abdomen blando, depresible, no doloroso a la palpación. Esplenomegalia de 5 cm

bajo el reborde costal izquierdo. Hepatomegalia de 1 cm bajo el reborde costal derecho. Genitourinario: genitales externos masculinos normales. Eritema perigenital.

ANALÍTICA AL INGRESO

Hemograma: Hb 11,4 g/dl, Hto 35,2%. VCM 74,8. Plaquetas 181.000 /mm³. Leucocitos 1.060/mm³ (29,9% N, 57,1%L).

Bioquímica: Glucosa 138 mg/dl, Cr 0,47 mg/dl, Na 135 mMol/l, K 3,7 mMol/l. Bt 0,9. GOT 248 U/l, GPT 386 U/l. PCR 26,3 mg/dL.

Coagulación: T° Protrombina 31,4 s. INR: 3. T° Cefalina 64,5 s. Fibrinógeno derivado 341,2.

Gasometría venosos: pH 7,34; pCO₂ 41 mmHg; pO₂ 28 mmHg. HCO₃ 22 mM/l; BEb -3,5 mM/l.

1. ¿Cuál es su diagnóstico inicial y qué pruebas complementarias pediría?

- Es una hepatitis de probable etiología vírica. Solicitaría serologías de virus hepatotropos y ecografía abdominal.
- Es una viriasis en un paciente con hepatitis probablemente tóxica secundaria a su medicación habitual. Completaría el estudio hepático y serología para virus (VEB, CMV) y otras causas de fiebre prolongada (toxoplasma).
- Se trata de una infección local del catéter. Cogería frotis de superficie e iniciaría tratamiento tópico local.

TABLA I. DEFINICIONES CLÍNICAS DE LAS INFECCIONES ASOCIADAS AL CATÉTER**COLONIZACIÓN DEL CATÉTER:**

Crecimiento significativo en cultivo semicuantitativo (>15 UFC) o cuantitativo (≥ 1.000 UFC) en la punta del catéter.

INFECCIÓN LOCAL:

Signos locales de infección en el punto de entrada del catéter, enrojecimiento, induración, calor y salida del material purulento.

INFECCIÓN SISTÉMICA:

1. DOCUMENTADA: un hemocultivo (HC) periférico positivo más una de las siguiente:
 - Aislamiento del mismo microorganismo con igual antibiograma tanto en sangre periférica como en la punta del catéter (cultivo semicuantitativo).
 - Aislamiento del mismo microorganismo en hemocultivos simultáneos en una proporción superior o igual a 5:1 en las muestras extraídas a través del catéter respecto a las obtenidas por venopunción.
 - Resultado positivo con una diferencia > 2 horas entre vías central y periférica.
 - Aislamiento del mismo microorganismo en el exudado de la salida del catéter y en sangre periférica.
2. PROBABLE: debe cumplir uno o ambos criterios:
 - Sepsis clínica asociada a catéter: cultivo de punta de catéter positivo y cuadro de sepsis clínica sin otro foco aparente que se resuelve en menos de 48 horas tras la retirada del catéter sin cambios en la antibioterapia.
 - Bacteriemia o fungemia: Al menos dos cultivos positivos con aislamiento de flora saprófita, en un paciente portador de dispositivo endovascular sin otro foco aparente.
3. POSIBLE: debe cumplir uno o ambos criterios:
 - Sepsis clínica asociada a catéter: cultivo de punta de catéter positivo y cuadro de sepsis clínica sin otro foco aparente que se resuelve tras la retirada del catéter e inicio de antibioterapia.
 - Bacteriemia o fungemia: al menos un cultivo positivo con aislamiento de flora saprófita, en un paciente portador de dispositivo endovascular sin otro foco aparente.

Origen: Infectious complications of percutaneous central venous catheterization in pediatric patients. Intensive Care Med (2007), adaptación de "Identification of central venous catheter infections in infant and children". Pediatr Crit Care Mediteren 2005.

- d. Probablemente es una infección asociada al catéter, cogería frotis de la zona, obtendría hemocultivo y retiraría el catéter cultivando la punta, como se hace de rutina en los catéteres retirados.
- e. Sacaría hemocultivos, descartaría otros focos de infección mediante ecografía abdominal, radiografía y, si todos son negativos sospecharía una infección asociada al catéter.

Respuesta e, la respuesta d es parcialmente correcta

La incidencia de sepsis o bacteriemia asociada al catéter es de 5,6-7,7 por cada 1.000 catéteres/día, siendo de 0,5-6,8/1.000 catéteres/día en los dispositivos de larga duración.

El riesgo de infección depende de diversas variables, como las características del huésped (quemados), tipo de catéter (menos riesgo en los de una luz, frente a los de varias y en los tunelizados, frente a los no tunelizados), material del catéter (mejor los de poliuretano que los de polivinilo o polietileno), duración de la canalización.

El mecanismo etiopatogénico principal es la colonización de la superficie externa y, posteriormente, intraluminal en catéteres de menos de 30 días de implantación y de manejo inadecuado o de contaminación del líquido de infusión en los implantados durante más tiempo.

En la literatura hay varias definiciones que dificultan la comparación de resultados pero en el año 2005 se publicó un consenso para facilitar el estudio de esta patología (Tabla I).

El cultivo de la punta del catéter no está indicado de rutina, sólo en los casos en los que hay una sospecha clínica de infección asociada al catéter (opción d).

Sobre los signos inflamatorios locales hay que señalar que pueden estar ausentes hasta en un 50% de los pacientes, por lo que su ausencia no excluye una infección asociada al catéter. Esto es más frecuente en pacientes neutropénicos.

Por último, si bien la hepatitis puede ser secundaria a la medicación de nuestro paciente, parece adecuado realizar pruebas microbiológicas para filiar la fiebre asociada y descartar otros focos de infección.

PRUEBAS COMPLEMENTARIAS REALIZADAS

Rx tórax: no se observan anomalías en ambos campos pulmonares.

Eco abdominal: hígado de tamaño y morfología normales. Se observa esplenomegalia homogénea de 11 cm.

Ecocardiografía: presión sistémica en VD 110 mmHg con aceptable función. Aurícula derecha dilatada 6,77 cm². Septo tipo II-III. Presión media de arteria pulmonar medida por IT de 50 mmHg. Eco tisular en anillo tricúspide normal. Función VI normal.

PIC oftalmología: se realiza fondo de ojo en dos ocasiones sin objetivarse focos inflamatorios ni infecciosos.

Hemocultivo: positivo.

2. ¿Qué agente causal sospecha?

- Me inclinaría a pensar en un Gram positivo, sobre todo en el *S. aureus*.
- Lo más frecuente son los Gram positivos, en especial los estafilococos coagulasa negativos.
- Lo más frecuente en estos pacientes son las bacterias Gram negativas.
- Se debe considerar la posibilidad de un hongo (*Candida*) por la clínica.
- Es un paciente que puede tener una infección asociada a catéter polimicrobiana.

Respuesta correcta: b.

El agente etiológico principal son los estafilococos coagulasa negativos (31-53%), seguidos por los enterococos en series recientes americanas (13-5,4%) y por el *S. aureus* (13- 8,1%) en series más antiguas y en una serie española de pacientes críticos pediátricos. Los bacilos Gram negativos se aíslan en torno al 14%, con especial aumento de las enterobacterias productoras de betalactamasas de espectro ampliado (en especial *K. pneumoniae*), que crean importantes resistencias. En cuanto a la *Candida*, suele ser responsable de aproximadamente el 8% de las infecciones asociadas a catéter. Hay un aumento, en los últimos años de *C. albicans* resistentes al fluconazol, así como de otras especies no *albicans*. Existen determinadas condiciones en los que por las características del paciente cabe sospechar distintas etiologías:

- Los pacientes oncológicos suelen asociar infección por los Gramnegativos, por probable translocación bacteriana intestinal.
- En el caso de pacientes quemados hay que sospechar *Pseudomonas aeruginosa*.
- Los pacientes que reciben diálisis tienen infecciones por microorganismos de la flora de la piel.

- Las infecciones por microorganismos Gram negativos hidrófilos (*Pseudomonas sp*, *Stenotrophomonas*, *Acinetobacter sp* y *Serratia marcescens*) son más frecuentes en pacientes que precisan accesos prolongados.

Se realizó hemocultivo tanto en su centro de referencia como en nuestro centro, creciendo *Candida parapsilosis*. Se inicia tratamiento con caspofungina, sustituyéndose a las 48 horas por fluconazol oral siguiendo indicaciones del Servicio de Infecciosas. Se retira el catéter tras 6 días de tratamiento antifúngico, dejando una vía femoral. Al 8º día de la retirada (tras 2 semanas de tratamiento antifúngico) se coloca de nuevo catéter Hickman sin incidencias. En el cultivo de la punta de catéter se aísla *Pseudomonas aeruginosa*. Afebril desde las 48 horas del inicio del tratamiento antifúngico.

3. ¿Modificaría el tratamiento?

- No, se trata de una colonización del catéter.
- Añadiría antibiótico con actividad anti-*pseudomonas*.
- Si, al tratarse de un catéter contaminado.
- Ampliaría el espectro antibiótico para cubrir los microorganismos habituales.
- El cultivo de la punta del catéter indica infección por *Pseudomonas*, la candidemia tendría otro origen. Retiramos el antifúngico y dejamos sólo el tratamiento con cefepima.

Respuesta correcta: a.

En este caso estaríamos ante una colonización del catéter por bacilo Gram negativo. Ante la imposibilidad de retirar la vía hasta la obtención de hemocultivo negativo y dada la posibilidad de adherencia a las vías peri-

féricas y transitorias que precisó el paciente por su medicación, se decidió el tratamiento si bien es controvertido. Se ha documentado una etiología polimicrobiana en pacientes con catéteres de larga duración y tratamiento domiciliario, asociándose con una edad inferior a 3 años y con alta domiciliaria mayor de 7 días. Se inicia tratamiento con cefepima i.v. durante 10 días, normalizándose progresivamente las transaminasas.

2º INGRESO

Nuestro paciente tiene ahora 18 meses de edad e ingresa procedente de la planta de cardiología pediátrica por síndrome febril de 48 horas de evolución, acompañándose en las últimas horas de cianosis progresiva con desaturación.

CLÍNICA AL INGRESO

Peso 10 kg. Tª: 41°C. TA 80/45 mmHg. FC: 170 lpm. Sat O₂ 80%. Mal estado general. Cianosis intensa generalizada. Mala perfusión periférica, vasoconstricción. Pulsos palpables. AC: tonos rítmicos. No se auscultan soplos. AP: hipoventilación más marcada en hemitórax izquierdo. Abdomen: se palpa hepatomegalia de 4 cm bajo el reborde costal derecho.

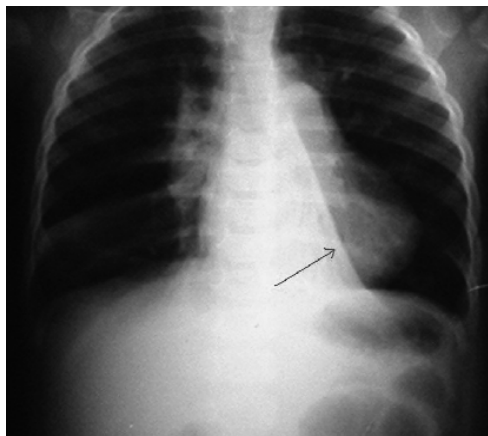
ANALÍTICA AL INGRESO

Hemograma: Hb 12,7 g/dl, Hto 39%, Plaquetas 50.200/mm³. Leucocitos 5.110 /mm³ (41,5 % N, 53, 5,1%L).

Bioquímica: glucosa 148 mg/dl; Cr 0,6 mg/dl, Na 131 mMol/l, K 3,2 mMol/l, Osm: 263 mMol/l, GOT 32 U/l, PCR 247,9 mg/l.

Coagulación: Tº Protrombina: 102,9 s, INR: 3, Tº Cefalina 97 s, Fibrinógeno derivado: 50 mg/dl.

Gasometría venosa: pH 7,17; pCO₂ 68 mmHg; pO₂ 58 mmHg; HCO₃ 24,8 mM/l; BEb -3,7 mM/l.

Radiografía de tórax:**4. ¿Cuál es su diagnóstico inicial y qué tratamiento iniciaría?**

- Shock séptico*. Probable origen respiratorio. Iniciaría tratamiento con cefalosporina de 3ª generación y vancomicina, así como apoyo inotrópico.
- Sepsis asociada al catéter. Iniciar tratamiento con vancomicina 21 días.
- Shock séptico* probablemente asociado a catéter. Iniciaría tratamiento con vancomicina, así como apoyo inotrópico.
- Crisis hipóxica en el contexto de una reagudización de su patología primaria.
- Shock séptico* probablemente asociado al catéter. Iniciaría tratamiento con ceftazidima, tobramicina y vancomicina, así como apoyo inotrópico.

Respuesta correcta: e.

Es un cuadro de *shock séptico* (hipotensión, coagulopatía, fiebre, vasoconstricción periférica). Inicialmente administraríamos, tanto drogas vasoactivas como tratamiento antibiótico. En la radiografía de tórax podemos visualizar una imagen de atelectasia izquierda (opción a). El tratamiento inicial debe ser de amplio espectro y posteriormente guai-

do por el antibiograma. Se iniciaría tratamiento con una cefalosporina activa frente a *Pseudomonas*, un aminoglucósido, como sinergismo del primero y un glucopéptido.

El tratamiento de la bacteriemia por *S. aureus* asociada al catéter es controvertido. Se aceptan pautas cortas (10-14 días) si se resuelve el cuadro en 48 horas, en pacientes sin alteración cardíaca subyacente y habiéndose descartado afectación valvular. En los demás casos se debe prolongar durante 2-3 semanas.

Si la infección es causada por el *S. epidermidis* y no es complicada bastarían 5-7 días y la retirada del catéter.

En las infecciones por Gramnegativos la pauta antibiótica habitual sería de 7 días.

Cuando se aísla *Candida* el esquema antibiótico es más prolongado, recomendando el empleo de anfotericina B durante 10-14 días. A su ingreso en UCIP se realiza expansión volumétrica y se inicia tratamiento con drogas inotrópicas (dopamina hasta un máximo de 12,5 µg/kg/min). Se inicia antibioterapia de amplio espectro con ceftazidima (150 mg/kg/día), tobramicina (5 mg/kg/día) y vancomicina (40 mg/kg/día). Tras hemocultivos positivos a *Klebsiella oxytoca* se suspende tratamiento con vancomicina. Descenso progresivo de parámetros inflamatorios y leucocitosis, aunque persistiendo sintomatología febril.

Se realiza ecodoppler objetivándose obstrucción de ambas venas ilíacas externas, permaneciendo venas subclavias y yugular derecha permeables.

5. ¿Cuál sería su actitud a continuación?

- Cambio del catéter sobre guía.
- Sellados con antibiótico.
- Retirada del catéter e implantación en otra localización de vía central.

TABLA II. INDICACIONES DE RETIRADA DEL CATÉTER ANTE SOSPECHA DE INFECCIÓN

Infección localizada:	
Orificio de inserción sin complicaciones (tromboflebitis)	No indicado
Causado por <i>Pseudomonas</i> u hongos	Indicado
Sepsis clínica	Indicado
Tunelitis o afectación del reservorio	Indicado
Infección sistémica:	
<i>S. epidermidis</i> no complicada	No indicado en principio
Una o más de las siguientes condiciones:	
Sepsis clínica	Indicado
Fracaso terapéutico tras 48 h de antibioterapia	Indicado
Infección por bacilos gram negativos, polibacteriana o fúngica	Indicado
Neutropenia	Indicado
Afectación valvular cardiaca	Indicado
Endocarditis	Indicado
Tromboflebitis séptica	Indicado
Abscesos metastásicos	Indicado

Origen: *Infectious complications of percutaneous central venous*. Origen: Adaptado de Uptodate 2008

- d. Retirada del catéter y uso de vías periféricas a la espera de negativizar cultivos.
- e. Cambio de antibioterapia, añadiríamos meropenem y/o fluconazol.

Respuesta correcta: c y d.

Se trata de una infección grave y por bacilo gramnegativo, por lo que es preciso retirar el catéter. El cambio sobre guía sólo se recomienda cuando hay problemas de malfunción de la vía. En casos de sospecha de infección asociada al catéter (tanto local como sistémica) se desaconseja este procedimiento por la posibilidad de embolismo séptico, salvo en casos como el nuestro, con accesos venosos difíciles y necesidad de medicación intravenosa continua. En cualquier caso, como norma general se recomienda retirar el catéter siempre que se pueda.

Los sellados con antibióticos (vancomicina o vancomicina y heparina) han demostrado ser eficaces como profilaxis de la infección, si bien su uso no está generalizado. Su empleo como tratamiento también es controvertido y debe asociar siempre cobertura antibiótica sistémica. Los autores que no son partidarios de esta técnica se apoyan en el posible aumento de resistencias y los riesgos de sobreinfección.

6. ¿Qué medidas de rutina tomaría para minimizar nuevas infecciones asociadas al catéter?

- a. Sellados con aminoglucósidos y/o heparina, así como el empleo de catéteres recubiertos por una o ambas caras de antibióticos si se sospecha una permanencia mayor de 7-12 días del catéter.

- b. Empleo de vía subclavia frente a femoral en canalizaciones centrales.
- c. Lavado de manos, clorhexidina 2% en la zona de punción, asepsia total con métodos de barrera completos.
- d. Canalización de vías periféricas en MM.SS. frente a inferiores y cambio cada 72 horas aproximadamente. Recambio de todas las vías que fueron implantadas en situación de urgencia sin poder garantizar medidas de asepsia adecuadas.
- e) Administrar un antibiótico tópico en la zona de inserción del catéter.

Respuesta correcta: c. Respuesta a parcialmente correcta.

Las respuestas b y d han demostrado disminuir las tasas de infección nosocomial en población adulta, no así en pacientes pediátricos.

- **Las recomendaciones generales** para la prevención de infecciones asociadas al catéter son las siguientes:
 - Educación de la plantilla con procedimientos adecuados de inserción y mantenimiento, así como, control de las medidas preventivas.
 - Lavado de manos adecuado.
 - Técnica aséptica durante la inserción empleando las máximas medidas de barrera.
 - Desinfección de la zona de punción con una solución de clorhexidina al 2% (no hay recomendación en menores de 2 meses). Empleo de gasas estériles de manera preferente o cobertura semipermeable transparente.
 - Evitar el uso de pomadas antibióticas tópicas en la zona del catéter.
 - Retirada del dispositivo en cuanto no sea necesario.
 - Recambiar las líneas venosas cada 72 horas aproximadamente. En caso de ad-

ministrar hemoderivados o lípidos el recambio debe ser a las 24 horas del inicio de la infusión. Si se ha administrado propofol se debe recambiar cada 6-12 horas.

- Completar la infusión de fluidos parenterales con lípidos en 24 horas, de emulsiones lipídicas exclusivas en 12 horas y de hemoderivados en 4 horas.
- Limpiar agujas con alcohol al 70%.
- No están recomendados:
 - La retirada de catéteres periféricos en niños antes de concluir terapia endovenosa (salvo complicaciones).
 - El recambio rutinario de los catéteres venosos centrales o de inserción periférica para disminuir la incidencia de infección.
- No hay evidencia significativa para recomendar de manera rutinaria:
 - Los catéteres impregnados de antibiótico (rifampicina/minociclina o clorhexidina/sulfadiazina argéntica por ambas luces) han demostrado que son eficaces durante 25 días los primeros y 14 días los segundos. Debido a su coste su uso queda reservado cuando la incidencia de infección relacionada con el catéter es superior a 3,3/1.000 catéteres/ día o cuando se prevea una permanencia del catéter superior a 7 días.
 - El uso de filtros bacterianos acoplados a líneas venosas no ha demostrado eficacia significativa.
 - El sellado antibiótico con vancomicina ha demostrado en un metaanálisis que se asocia a menor incidencia de infección asociada al catéter sin encontrar un aumento en las resistencias.

Durante todo el ingreso presenta febrícula y aislamiento persistente en hemocultivos y punta de catéter de *Klebsiella oxytoca*, alternando con cultivos estériles de manera ocasional. Se

procede al cambio sobre guía y sustitución de las vías centrales en múltiples ocasiones, así como a la canalización de catéteres epicutáneos y de vías periféricas para mantener la medicación intravenosa necesaria.

Se realiza PL, fondo de ojo (normales), ecocardiografía sin lesiones, TAC abdominal, toracoabdominal y gammagrafía con galio sin lesiones sugerentes de foco infeccioso.

Se sustituye la antibioterapia por piperacilina-tazobactam por sospecha clínica de infección de probable origen endovascular. Finalmente, descenso progresivo de la fiebre y hemocultivos negativos, manteniendo dicho tratamiento durante 6 semanas.

DIAGNÓSTICOS FINALES

- Hipertensión arterial pulmonar idiopática.
- Candidemia asociada al catéter.
- Colonización por *Pseudomonas aeruginosa*.
- Shock séptico por *K. oxytoca* asociado a catéter.
- Bacteriemia persistente por *K. oxytoca* de probable origen endovascular.

BIBLIOGRAFÍA

1. "Definitions and epidemiology of nosocomial intravascular catheter- related bloodstream infections" y "Treatment of central venous catheter- related infections" Uptodate 2008. www.uptodate.com.
2. Chelliah A, Heydon KH, Zaoutis TE, et al. Observational Trial of Antibiotic- Coated Venous Catheters in critically ill pediatric patients. *Pediatr Infect Dis J* 2007;26:816-20.
3. Downws KJ, Metlay JP, Bell LM, et al. Polimicrobial bloodstream infections among children and adolescents with central venous catheters evaluated in ambulatory care.
4. García Teresa MA, Casado Flores J, Delgado Domínguez MA, et al. Infectious complications of percutaneous central venous catheterization in pediatric patients. A Spanish multicentre study. *Intensive Care Med* 2007;33:466-46.
5. National Nosocomial Infections Surveillance (NNIS). System report, data summary from January 1922 to June 2003, issued August 2003; *AJIC* 31:481-98.
6. O'Grady NP, Alexander M, Dellinger EP, et al. Guidelines for the Prevention of Intravascular Catheter – related infections. *Pediatrics* 2002. 110: e 51.
7. Randolph AG, Brun- Buisson C, Goldmann D. Identification of the central venous catheter-related infections in infants and children, *Pediatr Crit Care Med* 2005, 6(s): S19-S24.
8. Safdar N, fine JP, Maki DG. Meta- analysis: methods for diagnosis in intravascular device-related blood-stream infection. *Ann Intern Med* 2005;142:451-66.
9. Safdar N, Maki DG. The pathogenesis of the catheter- related bloodstream infection with noncuffed short- term central venous catheters. *Intensive Care Med* 2004;30:62-7.
10. Yogahari JS, Elward AM, Fraser VJ. Rate, risk factors, and outcomes of nosocomial primary bloodstream infection in Pediatric Intensive Care Unit Patients. *Pediatrics*. 2002 Sep;110(3):481-5.

Caso clínico 2

Niña con fiebre, vómitos y decaimiento

P. García Soler, A. Morales Martínez

Niña de 1,7/12 años que acude por fiebre axilar de hasta 38,5°C desde hacía 48 h con respuesta parcial a antitérmicos, vómitos continuos y decaimiento.

AP: Ptosis palpebral derecha familiar. No enfermedades previas relevantes. Vacunación completa s/c, no vacuna antineumocócica.

AF: Ptosis palpebral en diferentes miembros de la familia. Resto sin interés clínico.

EF URGENCIAS

Peso 10 kg, T^a 38°C, FC 100 lpm, TA 100/70 mm Hg. SatO₂ 100% sin oxígeno suplementario.

Mediano estado general, marcado decaimiento, bien nutrida y perfundida. Mucosas ligeramente secas. Auscultación cardiorrespiratoria normal. FR 40 rpm. Sin dificultad respiratoria. Abdomen: blando y depresible, no defendido, hepatomegalia de 3 cm. Sin esplenomegalia. Sin exantemas. SN: Glasgow 12 (M5, V4, O3). Obnubilada, no focalidad, rigidez nucal, signos meníngeos +. Exploración ORL sin hallazgos patológicos.

1. ¿Cuál es su diagnóstico de sospecha?

- Neumonía.
- Sepsis grave.
- Meningitis.
- Encefalitis.
- Hepatitis aguda.

Los hallazgos más llamativos a la exploración son el decaimiento, la alteración del nivel de conciencia y los signos meníngeos en el contexto de un cuadro febril. Estos datos son compatibles con un proceso inflamatorio, probablemente infeccioso, del sistema nervioso central. La sospecha clínica inicial se plantea entre meningitis y encefalitis. La encefalitis se define como la presencia de un proceso inflamatorio cerebral en asociación con hallazgos clínicos de disfunción neurológica⁽¹⁾. La encefalitis aguda comparte varias características clínicas con la meningitis aguda, tales como la fiebre, cefalea y alteración del nivel de conciencia. Aunque los cambios tempranos en el estado mental son más frecuentes en el paciente con encefalitis, este hallazgo no diferencia a pacientes con encefalitis de aquellos con meningitis, y es importante considerar ambos diagnósticos en el momento de su presentación clínica. Otros hallazgos más característicos de encefalitis incluyen la alteración del nivel de conciencia, cambios del comportamiento, signos neurológicos focales y convulsiones.

En la mayoría de los casos existe algún grado de inflamación meníngea, condición a la que nos referimos comúnmente con el nombre de *meningoencefalitis*^(1,2).

Sin poder descartar la encefalitis, la meningitis debería ser nuestra primera opción

por su mayor incidencia y la presencia de datos sutiles en la historia (presentación aguda, signos meníngeos -no habituales en la encefalitis-, así como ausencia de focalidad^(1,2).

Presenta un proceso infeccioso, pero su presentación clínica no es compatible con una sepsis (opción b), ya que la taquipnea es leve, el sistema circulatorio es normal y existe ausencia de datos típicos (exantema, mala perfusión...).

No presenta sintomatología respiratoria (opción a), salvo la presencia de taquipnea, que es compatible con el cuadro de afectación del estado general con aumento de la frecuencia respiratoria y respiración superficial. La hepatitis (opción e) puede producir afectación del estado general pero no el resto de la sintomatología que presenta este caso.

Opciones c y d.

2. Atendiendo a la sospecha clínica inicial, ¿cuál sería su primera actuación?

- Canalizar vía periférica e iniciar fluidoterapia.
- Solicitar hemograma, bioquímica, reactivos de fase aguda, hemocultivo, coagulación.
- Realizar punción lumbar.
- Realizar TC craneal
- Administrar una dosis de cefalosporina i.m.

De acuerdo con nuestra sospecha clínica inicial, la prueba diagnóstica es la punción lumbar para obtener muestras para citoquímica, tinción de Gram, antígenos bacterianos y cultivo (opción c). La paciente no muestra signos de inestabilidad hemodinámica, por lo que no es urgente canalizar una vía venosa e iniciar fluidoterapia (opción a). La realización de analítica sanguínea y hemocultivo (opción b) es adecuada y podría ser de ayuda para diferenciar un cuadro viral de uno bacteriano, pero no es prioritario.

TABLA I. CONTRAINDICACIONES DE REALIZACIÓN INMEDIATA DE PUNCIÓN LUMBAR

- Signos de hipertensión intracraneal (LOE en el cerebro o médula):
 - Papiledema
 - Deterioro rápido del nivel de conciencia (Glasgow < 8)
 - Focalidad neurológica
 - Elevación de la tensión arterial
 - Bradicardia
 - Midriasis uni/bilateral
 - Pupilas sin respuesta a la luz
- Inestabilidad respiratoria y/o hemodinámica
- Diátesis hemorrágica
- Infección en lugar de punción

El resultado de estos análisis, si son compatibles con infección bacteriana, apoyarán el diagnóstico clínico, pero su normalidad no lo descarta. La administración precoz de antibióticos (opción e) está indicada en la sepsis y meningitis bacterianas, fundamentalmente cuando nos encontramos en medio extrahospitalario y el tratamiento definitivo va a postergarse. En el área de urgencias de un hospital terciario, sobre todo si el paciente se encuentra hemodinámicamente estable, la antibioterapia debe iniciarse en segundo lugar, una vez obtenidos el Gram y los cultivos de líquidos biológicos⁽³⁾. La punción lumbar debe demorarse cuando el paciente presenta signos de edema cerebral, hipertensión intracraneal o inestabilidad hemodinámica. Existe una serie de contraindicaciones para realizar una punción lumbar (Tabla I). En nuestro caso no existían signos clínicos claros de hipertensión intracraneal y la alteración del nivel de conciencia era leve y no progresiva. No obstante, la realización de una TC cerebral (opción d) como paso previo es también una opción que podemos considerar válida, si no va a constituir una demora en la realización de la punción lumbar.

Opción c.

En urgencias se realizó punción lumbar, se canalizó vía venosa periférica, ingresó en el área de observación y se inició sueroterapia a necesidades basales más déficit estimado en el 5%. Se extrae analítica sanguínea con los siguientes resultados:

- Hemograma: Hb 12 g/dL (Hto 34%), leucocitos 8.740/mm³ (Neutrófilos 7.300/mm³), plaquetas 258.000/mm³.
- PCR: 141 mg/L. PCT 55 ng/dL.
- Na 134 mEq/l, K 4 mEq/l, Cl 101 mEq/l, Creatinina 0,5 mg/dl Urea 19 mg/dl, Glucemia 119 mg/dl.
- EAB: 7,42, pCO₂ 35 mm Hg, BA 22,7 mEq/L, EB -0,8.
- LCR: Leucocitos 50 (60% PMN), glucosa indetectable, proteínas 1,15 g/dl. Diplococos G+. Ag bacterianos -.
- Coagulación: TP 45%, TTPA 67'1".

3. Ante estos hallazgos, ¿cuál sería su actuación?

- a. Ingreso en planta. Tratamiento antibiótico con cefotaxima i.v. a 200 mg/kg/día.
- b. Ingreso en planta. Dexametasona IV. Tratamiento antibiótico con cefotaxima i.v. a 200 mg/kg/día + vancomicina a 60 mg/kg/ día.
- c. Ingreso en UCIP. Tratamiento antibiótico con cefotaxima i.v. a 300 mg/kg/día + vancomicina a 60 mg/kg/día.
- d. Ingreso en UCIP. Dexametasona i.v. Tratamiento antibiótico con cefotaxima IV a 300 mg/kg/día + rifampicina a 20 mg/kg/día.
- e. Ingreso en UCIP. Dexametasona i.v. Fenitoína profiláctica. Tratamiento antibiótico con cefotaxima i.v. a 300 mg/kg/día + vancomicina a 60 mg/kg/día.

En general, los criterios de ingreso en caso de sospecha de meningitis neumocócica en UCIP se derivan de la posibilidad de una peor evolución, ya sea por un cuadro más agresivo o por mayor susceptibilidad del huésped:

- Menores de 2 años.
- Inmunodeprimidos (congénita o adquirida).
- Enfermedad de base.
- Inestabilidad hemodinámica.
- Focalidad, convulsiones.
- Según algunos autores, la sospecha de etiología neumocócica es un criterio de ingreso en la UCIP.

El tratamiento con dexametasona está discutido en la población pediátrica. Diversos estudios y meta-análisis de los mismos realizados en adultos demuestran su utilidad para prevenir secuelas neurológicas en esta población^(4,5).

El traslado de estos resultados a la población pediátrica es de difícil interpretación. En el metaanálisis de la Cochrane Library⁽⁴⁾ el análisis de subgrupo pediátrico no encontró diferencias en la mortalidad en el grupo de tratados o no con dexametasona.

Existen pocos trabajos publicados para la población pediátrica. El más amplio estudio observacional multicéntrico⁽⁶⁾ no recoge diferencias de mortalidad según el uso o no de tratamiento adyuvante con dexametasona independientemente de la edad. Otro estudio similar⁽⁷⁾ recoge resultados opuestos; sin embargo, este trabajo es un metaanálisis de estudios de calidad deficiente, con grupos no homogéneos y resultados contradictorios.

Los pocos ensayos clínicos aleatorizados tienen los inconvenientes de la potencia diagnóstica y de que se ha realizado en países subdesarrollados en población con altas tasa de mortalidad y comorbilidad^(8,9).

Los resultados son, pues, poco concluyentes. La AAP⁽¹⁰⁾ desaconseja su uso en menores de 6 semanas, recomendándolo por encima de esta edad.

Estos estudios suelen analizar mortalidad pero no secuelas neurológicas tales como hi-

poacusia, que sería el mayor beneficio del tratamiento adyuvante en meningitis en países desarrollados con bajas tasas de mortalidad.

Hay que recordar que los corticoides disminuyen la permeabilidad de la BHE. Se deben, pues, administrar inmediatamente antes o junto con la primera dosis de antibiótico. De hecho, según la AAP⁽¹⁰⁾ el hecho de haber administrado una dosis de dexametasona es un criterio de repetición de PL en estos pacientes.

Streptococcus pneumoniae ha demostrado resistencias significativas en todo el mundo a penicilinas y cefalosporinas, con tasas de hasta el 20 y 7%, respectivamente, en muestras aisladas en LCR⁽¹¹⁾. En España la tasa de resistencias a penicilinas es de las más elevadas (25% resistencia parcial, 20% resistencia elevada) y considerable (en torno al 15%) para las cefalosporinas de tercera generación⁽¹²⁾. Por ello, como tratamiento empírico hay que tener en cuenta dos consideraciones:

- Aumentar las dosis de cefalosporinas (cefotaxima 300 mg/kg/d). El aumento de dosis puede vencer la resistencia de *Streptococcus pneumoniae* que es mediada por proteínas de fijación, además, el alto contenido en proteínas del LCR puede reducir la actividad de los beta-lactámicos. Es interesante señalar que la cefotaxima tiene mejor penetrancia en LCR que la ceftriaxona.
- Asociar al tratamiento vancomicina (60 mg/kg/d). No se debe utilizar en monoterapia (efectividad e inducción de resistencias). En un estudio reciente se sugiere demorar en lo posible la primera dosis de vancomicina, ya que no ha demostrado que mejore la supervivencia ni las secuelas y sí se ha asociado con una mayor tasa de hipoacusia. La vancomicina tiene una escasa penetrancia en la barrera hematoencefálica intacta y ésta se ve difi-

cultada tras la administración de corticoides. Por todo esto, parece conveniente por parte de las sociedades revisar la indicación de esta asociación antibiótica por sus características farmacocinéticas.

- Rifampicina (20 mg/kg/d). La penetrancia en LCR no se ve afectada por el tratamiento antiinflamatorio, en cambio no ha demostrado sinergismo *in vitro* con cefalosporina. Se ha de considerar su uso en pacientes en que se haya administrado dexametasona y pacientes sin respuesta favorable en 24 horas o se hayan demostrado resistencias a los beta-lactámicos.

La profilaxis anticonvulsiva con fenitoína no ha demostrado que prevenga la aparición de convulsiones. Se puede considerar para prevención de convulsiones iniciales pero en este caso tampoco está demostrada su utilidad. Su uso puede enmascarar la presencia de éstas y alterar el estudio electrofisiológico. Estudios experimentales en animales recogen disminución del edema en pacientes con fenitoína.

Opciones c y d (*esta última es válida, pero no contemplada por las mayoría de sociedades*).

La paciente es trasladada a la UCIP con diagnóstico de meningitis neumocócica en menor de 2 años con alteración del nivel de conciencia. A su ingreso en la unidad presentaba mediano estado general. Estuporosa, reacción a estímulos dolorosos con llanto vigoroso y movimientos de extremidades. Glasgow 9 (M4, V3, O₂). Ptosis palpebral derecha, midriasis arreactiva derecha, mal alineamiento de la posición primaria de la mirada, no posibilidad de exploración de musculatura ocular extrínseca (Fig. 1). Sin otra focalidad neurológica. Discreta hipotonía generalizada, REM conservados. A nivel hemodinámico presentaba FC 140 lpm, TA 135/93 mm Hg, bien perfundida. He-

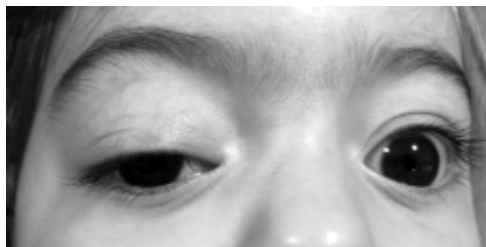

FIGURA I. Ptosis, midriasis e hipotropía derecha.

patomegalia de 3 cm. Respiratorio: FR 35 lpm. Sin dificultad respiratoria, SaO₂ 100% sin O₂ suplementario. AR: ventilación simétrica sin estertores. Se administró dexametasona i.v. previo a antibioterapia.

4. ¿Qué medida tomaría usted ahora?

- Realización urgente de TAC craneal.
- Administración de carga de cristaloides.
- Fondo de ojo.
- Canalización de vía venosa central.
- Vigilancia neurológica. La paciente presenta parálisis congénita unilateral del III par.

Ante el deterioro en el nivel de conciencia respecto a la primera exploración indicada y el desarrollo de focalidad neurológica, está indicada la realización de TAC craneal urgente para descartar una lesión ocupante de espacio y complicaciones, como el edema cerebral (opción a). Dada la estabilidad hemodinámica, no es necesaria la expansión de la volemia en este momento (opción b) ni la canalización de una vía central que, además, retrasaría la prueba de imagen (opción d). La mayoría de pacientes con hipertensión intracraneal asociada a meningitis neumocócica no desarrolla papiledema, siendo este hallazgo de instauración más tardía. La funduscopia (opción c), por tanto, no es una opción válida para descartar fielmente la existencia de hipertensión intracraneal en este contexto. La afectación de la motilidad intrín-

seca en la parálisis del motor ocular común, aunque es una causa menos frecuente de midriasis unilateral, puede deberse a una afectación congénita (opción e); sin embargo, la instauración aguda de la misma, junto al deterioro del nivel de conciencia nos debe alertar de la posibilidad de alguna complicación.

Opción a.

Se realiza TAC craneal que no muestra alteraciones. A las 24 horas del ingreso queda afebril. Presenta tendencia a la bradicardia ≈ 90 lpm y a la HTA hasta 140/95 mm Hg que precisa puntualmente nifedipino sublingual. Persiste parálisis del III par derecho y obnubilación. Desarrolla un edema palpebral bilateral. En la funduscopia no existe edema de papila, ingurgitación venosa ni hemorragias. Se decide realizar TAC con contraste. Durante la sedación presenta depresión respiratoria que precisa reversión farmacológica y ventilación con bolsa y máscara. Se detecta una lesión isquémica parietal derecha, sin signos de trombosis venosa. Se solicita una RM cerebral. Previo al traslado interhospitalario para realización de RM, presenta un deterioro respiratorio y hemodinámico brusco con desaturación de hasta el 75%, tiraje inter y subcostal grave, crepitanes bilaterales, taquicardia de 180 lpm e hipotensión de 64/40. Sensación de agotamiento respiratorio.

5. ¿Qué opción considera la más correcta?

- Mascarilla con reservorio.
- Administración de carga de cristaloides.
- Administrar bolo de furosemida y morfina i.v.
- Intubación y conexión a VM.
- Inicio de ventilación no invasiva. Suspender RM.

La paciente ha sufrido un deterioro que, independientemente de la causa, le ha ocasionado

nada una insuficiencia respiratoria grave (desaturación y mala ventilación) y circulatoria (hipoperfusión e hipotensión). Se trata pues, de una situación de emergencia en que hemos de asegurar la vía aérea del paciente, por lo que la intubación es prioritaria (opción d correcta).

El uso de ventilación no invasiva (opción e) se ha incrementado de manera exponencial en los últimos años de forma paralela a sus indicaciones. Es necesario tener en cuenta sus contraindicaciones, ya que en casos de estar mal indicada va a suponer un perjuicio no sólo para el paciente, sino para la unidad, si está iniciando su aprendizaje en ventilación no invasiva, ya que va a poder ser considerado un fracaso de la misma (cuando en realidad se trata de una mala indicación). Se consideran contraindicaciones para la no invasiva:

- A. Pacientes en los que se sospeche la posibilidad de parada respiratoria inminente.
- B. Por gravedad:
 - Insuficiencia respiratoria grave (P/F < 150-175).
 - Inestabilidad hemodinámica.
 - Inestabilidad de otros órganos (*shock*, arritmia cardíaca, hematemesis).
- C. Pacientes incapaces de tolerar la máscara o de proteger su vía aérea.
- D. Traumatismo, cirugía facial o anomalías anatómicas que impidan la fijación de la máscara.
- E. También debe tenerse en cuenta la etiología y la reversibilidad del proceso.

Las otras opciones no son prioritarias en el momento actual. El uso de mascarilla con reservorio (opción a) sólo mejoraría la saturación de la paciente retrasando la intubación. La administración de una carga (opción b) en ese momento ha de ser valorada con precaución, ya que la clínica que presenta la paciente puede orientarnos a edema pulmo-

nar; en este caso la administración de líquidos ha de ser cautelosa, sobre todo hasta que no se descarte origen cardiogénico. Es posible que sea preciso si se confirma el edema pulmonar el tratamiento diurético (opción c), pero para ello es prioritario mejorar el estado respiratorio y circulatorio.

Opción d.

La paciente es intubada y conectada a VMC en modalidad presión control con los siguientes parámetros: FiO₂ 1, PIP 34, PEEP 8, FR 30 rpm, I/E 1/1,5, con lo que realiza VT de 6 ml/kg, SaO₂ de 94% y etCO₂ de 60 mm Hg. Presenta FC 160 lpm, TA 70/40 y mala perfusión. En la intubación se aspiró de tubo endotraqueal secreciones rosadas sanguinolentas.

6. ¿Qué realizaría a continuación?

- a. Aumentar PIP.
- b. Canalizar vía venosa yugular.
- c. Aumentar FR.
- d. Canalizar una vía venosa femoral.
- e. Administrar carga de cristaloides.

Una vez asegurada la vía aérea, aunque no hayamos conseguido una situación de oxigenación y ventilación óptimas, debemos atender la circulación, pues se encontraba en situación de *shock*. La prioridad en este momento es, por tanto, la administración de cristaloides de forma rápida (opción e).

En la práctica, mientras pasaban cargas de cristaloides, se canalizó vía venosa femoral de preferencia sobre la yugular dado el compromiso respiratorio de la paciente. Asimismo, se canalizó arteria femoral izquierda y se monitorizó saturación transcutánea cerebral que inicialmente mostraba valores de 72/63. Se solicitó radiografía de tórax urgente (Fig. 2). En la ecocardiografía presentaba FE 65%, sin datos de hipertensión pulmonar. Se monitorizó el gasto cardiaco mediante PiC-

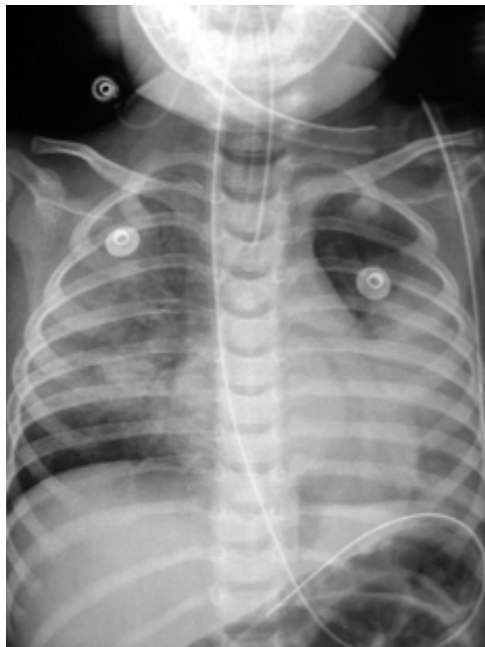

FIGURA 2. Infiltrado alveolointersticial bilateral evidenciado tras la intubación.

CO en que se evidenciaba buen gasto cardíaco, llamando la atención valores muy elevados de ELW_i y resistencias.

La niña mantiene posteriormente SaO₂ de 88-90% pese a aumento de PIP a 38, PEEP 12 y FiO₂ de 1. SaO₂ transcutánea cerebral disminuye a 46/57. EAB 7,18, pCO₂ 85,7, BE 31, EB 2,9, con FR 34 y VT ≈ 6 ml/kg. Lactato 2,1 mmol/L. PaO₂/fiO₂ < 100. En prono no se modifica de forma estable la oxigenación.

7. ¿Cuál sería su actuación?

- Suspiro prolongado.
- Aumentar PEEP de 2 en 2 cm H₂O, con diferencia de 10-20 cm H₂O con presión pico, hasta aumento de PaO₂/FiO₂ un 20%.
- Administrar bolo de bicarbonato sódico 1-2 mEq/kg IV.
- Paso a VAFO.
- Administración de NO_i.

Nos encontramos ante un síndrome de di-

ficultad respiratoria aguda tratado inicialmente con estrategia de protección alveolar (VT < 8 ml/kg, ventilación por presión, aspiración cerrada y PEEP alta-óptima). La paciente presenta, no obstante, hipoxemia e hipercapnia. En esta situación está indicado realizar maniobras de reclutamiento. Las maniobras de reclutamiento están dirigidas a expandir el pulmón, alcanzando la presión de reclutamiento óptimo, para después descender lentamente la presión y mantener una PEEP por encima del punto crítico de cierre (o del punto crítico de apertura según otros autores), para evitar que se vuelva a producir el colapso del pulmón. Estas maniobras pueden realizarse tanto en ventilación convencional como en ventilación de alta frecuencia oscilatoria. La VAFO (opción d) permite maniobras de reclutamiento durante varias horas o días manteniendo la normocapnia. En nuestro caso, la hipercapnia es especialmente perjudicial si tenemos en cuenta el compromiso neurológico, pues podría aumentar la presión intracraneal debido a vasodilatación, además de deprimir la contractilidad miocárdica. Parece improbable que, pese a aumentar PIP y PEEP hasta el punto óptimo, podamos controlar la ventilación (opción b), por lo que la opción más adecuada y menos dañina parece ser la VAFO. El NO_i produce una vasodilatación selectiva del lecho pulmonar y reduce el efecto *shunt* intrapulmonar, redirigiendo el flujo sanguíneo hacia las áreas mejor ventiladas, mejorando fundamentalmente la oxigenación y la liberación de CO₂ parcialmente (opción e). Para que este efecto beneficioso sea óptimo, es necesario previamente un reclutamiento alveolar que permita su distribución al mayor número de alvéolos posible. La administración de soluciones tampón, como bicarbonato (opción c) en la actualidad se reserva a situaciones en que existe inestabilidad hemodinámica o acidosis grave (pH < 7,1); se ha descrito el efecto protector

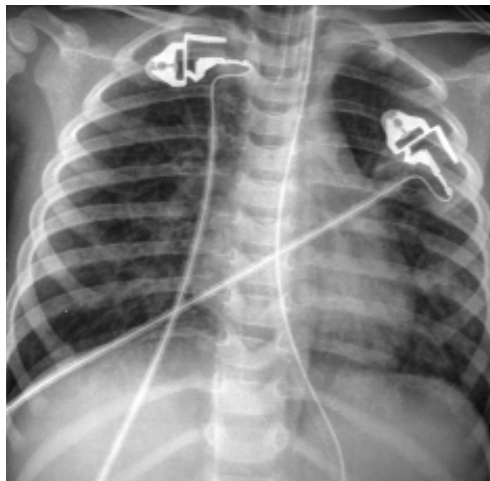


FIGURA 3. Imagen radiológica tras 2 horas de VAFO.

de la acidosis grave en animales de experimentación. Por todo ello es preferible mejorar la fisiología respiratoria a la administración de bicarbonato. El suspiro prolongado (opción a) es una técnica de reclutamiento con menor uso en la actualidad por su menor efectividad y tolerancia hemodinámicas.

Opción d.

Se pasa a VAFO con los siguientes parámetros iniciales: Paw 32, FiO₂ 1, FR 12 HZ, dP 60, Ti 32%. Se realiza maniobra de reclutamiento, encontrando el punto de cierre en 31, tras lo que puede descenderse FiO₂ hasta 0,6 (Fig. 3).

En las 24 horas siguientes desarrolla neumotórax que precisa drenaje con tubo endotorácico (Fig. 4). Se inicia vasodilatadores en perfusión continua por hipertensión arterial y taquicardia pese a optimización de sedoanalgesia. A nivel neurológico presenta BIS < 40 con tasa de supresión de 0. En el EEG se evidencian datos de sufrimiento cerebral difuso con enlentecimiento y bajo voltaje de la actividad bioeléctrica cerebral de base, más marcada sobre áreas derechas (Fig. 6). Tras 9 días en VAFO mejoran la dinámica pulmonar

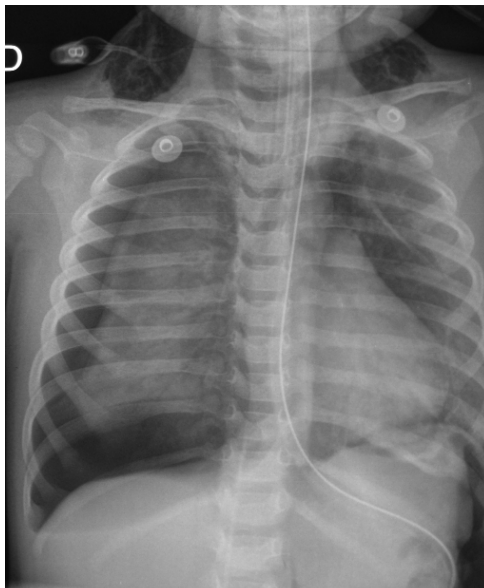


FIGURA 4. Neumotórax derecho con enfisema subcutáneo cervical y neumomediastino

y el neumotórax se resuelve, pudiendo pasar a ventilación convencional y extubación posterior a las 24 horas con OVAS leve que precisa corticoides y adrenalina nebulizada

8. Atendiendo a la presentación y evolución del cuadro respiratorio, ¿cuál es su impresión diagnóstica?

- Edema pulmonar cardiogénico.
- Neumonía bacteriana.
- Aspiración masiva.
- Edema pulmonar neurogénico.
- Tromboembolismo pulmonar masivo.

El TEP (opción e) es una patología infra-diagnosticada en pediatría y en que hay que pensar en pacientes con empeoramiento brusco de la oxigenación; la evolución posterior de la paciente y la ausencia de datos característicos (función ventrículo derecho normal, ausencia de hipertensión pulmonar radiológica no compatible), así como la ausencia de catéteres centrales (el factor de riesgo más frecuente en una UCIP para trombosis) nos

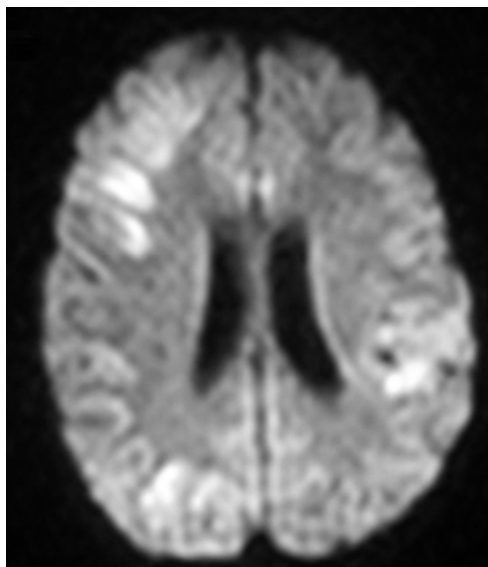


FIGURA 5. RM Difusión. Lesiones vasculares periféricas córtico subcorticales, localizadas en hemisferio derecho (parietal y occipital) y en área parietal media y occipital izquierda. Mínimo aumento de tamaño del sistema ventricular.

orienta a descartarlo. El patrón radiológico inicial puede ser compatible con neumonía o aspiración. La aparición aguda en una niña con deterioro del nivel de conciencia puede hacernos pensar en una aspiración masiva (opción c). Una neumonía bacteriana con hipertensión pulmonar secundaria suele presentar un deterioro progresivo además de presentar secreciones de características diferentes (opción b). En ambos casos, la mejoría radiológica no sería tan precoz con maniobras de reclutamiento. No se trata de un edema de pulmón cardiogénico (opción a), ya que la función cardíaca es normal y no existe hipoperfusión. El cuadro agudo inicial y la evolución posterior son típicos de un edema pulmonar neurogénico (opción d). Esta entidad, de etiología y fisiopatología poco conocidas, se comporta como un aumento de la permeabilidad, motivo que explica la mejoría respiratoria con maniobras de reclutamiento.

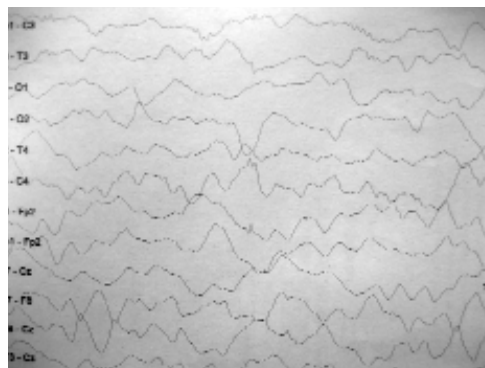


FIGURA 6. EEG que muestra lentificación de predominio bifrontal y bajo voltaje en hemisferio derecho.

Se postula que en pacientes predisuestos, con lesiones cercanas al hipotálamo, se produce una descarga adrenérgica de la que se deriva todo el cortejo sintomático de estos pacientes que pueden llegar a precisar antihipertensivos. Todo ello fue compatible con el cuadro clínico y los datos evidenciados en la monitorización del gasto cardíaco.

Opción d.

Tras la disminución de sedoanalgesia, se aprecia desconexión del medio, sin fijación de la mirada, parálisis del III par derecho, sialorrea, llanto neurológico, hemiparesia izquierda proporcionada e hipotonía global de predominio axial. En la RM cerebral con y sin contraste se aprecian lesiones vasculares isquémicas extensas que afectan a regiones parieto-occipitales derechas, parietal media y occipital izquierda, sin signos de trombosis venosa, alteraciones de troncoencéfalo ni en polígono de Willis (Fig. 5).

En el EEG de control (Fig. 6) se objetiva lentificación bifrontal y bajo voltaje en regiones derechas. La niña es dada de alta a planta con seguimiento a cargo de infectología infantil y neuropediatría. En los días posteriores desarrolla hidrocefalia progresiva que requiere colocación de válvula de derivación

ventrículo-peritoneal. Seguimiento actual en consulta de neuropediatría.

DIAGNÓSTICOS FINALES

- Meningitis neumocócica.
- Isquemia parieto-occipital derecha.
- Hipertensión intracraneal.
- Edema pulmonar neurogénico.

BIBLIOGRAFÍA

1. Tunkel AR et al. The management of encephalitis: Clinical practice guidelines by the Infectious Diseases Society of America. *Clin Infect Dis* 2008; 47: 303-27.
2. Overturf GD et al. Defining bacterial meningitis and other infections of the central nervous system. *Pediatr Crit Care Med* 2005; 6: S14-8.
3. Tunkel AR et al. Practice Guidelines for the management of bacterial Meningitis. *Clin Infect Dis* 2004; 39: 1267-84.
4. Van de Beek D et al. Corticosteroids for acute bacterial meningitis. *Cochrane Database of Systematic Reviews* 2007, Issue 1. Art. No.: CD004405. DOI: 10.1002/14651858. CD004 405. pub2.
5. Jan de Gans et al. Dexamethasone in adults with bacterial meningitis. *N Engl J Med* 2002; 347: 1549-56.
6. Mongelluzzo J et al. Meningitis Corticosteroids and Mortality in Children with Bacterial Meningitis. *JAMA* 2008; 299: 2048-05.
7. McIntyre PB et al. A population based study of the impact of corticosteroid therapy and delayed diagnosis on the outcome of childhood pneumococcal meningitis. *Arch Dis Child.* 2005; 90:391-6.
8. Nguyen TH et al. Dexamethasone in Vietnamese adolescents and adults with bacterial meningitis. *N Engl J Med.* 2007;357: 2431-40.
9. Molyneux EM et al. Dexamethasone treatment in childhood bacterial meningitis in Malawi: randomized controlled trial. *Lancet* 2002; 360: 211-8.
10. Pickering LK, editor. Red book: 2006 report of the Committee on Infectious Diseases. 27th ed. Elk Grove Village (IL): American Academy of Pediatrics. Pnuemococ infections. En: American Academy of Pediatrics, 2006;555-66. ed en español.
11. Mensa J et al. Guía de terapéutica antimicrobiana. 18ª ed. Elsevier Masson, 2008: 319, 428.
12. Ram Yogeve and Judith Guzman-Cottrill. Bacterial Meningitis in Children. *Critical Review of Current Concepts. Drugs* 2005; 65: 1097-112.

Caso clínico 3

Niña con fiebre y epistaxis

J. Raya Pérez, M.J. Arroyo Marín

Niña de 8 años de edad que consulta por febrícula y dolor abdominal de 5 días de evolución, asociando astenia, cefalea y epistaxis recurrente y autolimitada en las últimas 3 semanas.

Antecedentes personales y familiares: sin interés para el caso.

EXPLORACIÓN FÍSICA

Tensión arterial: 100/60 mmHg, frecuencia cardíaca: 138 latidos por minuto (lpm), temperatura axilar 38°C, frecuencia respiratoria: 24 respiraciones por minuto (rpm), saturación O₂ 96% sin oxigenoterapia. Adecuado estado general. Palidez cutánea, no presenta petequias. Epistaxis derecha controlada con taponamiento nasal anterior. No presenta hemorragias a otro nivel. Auscultación pulmonar: buena ventilación bilateral sin ruidos patológicos. Auscultación cardíaca: tonos rítmicos sin soplos. Abdomen blando, no doloroso a la palpación con hepatomegalia de 3-4 cm bajo el reborde costal derecho y esplenomegalia de 5 cm bajo reborde costal izquierdo. Adenopatía laterocervical izquierda de 1 cm, no otras adenopatías. Sensorio despejado sin focalidad neurológica.

PRUEBAS COMPLEMENTARIAS

Hemograma: Leucocitos: 109.000/mm³ (1.200 N, 71.899 L, 210 M, 3.760 B), Hemoglobina 9 g/dl, Hematocrito 28%, Plaquetas 80.000/mm³.

Bioquímica: Glucosa 126 mg/dl, Urea 22 mg/dl, Creatinina 0,7 mg/dl, Bilirrubina total 0,96 mg/dl, AST 57 U/L, ALT 9 U/L, GGT 10 U/L, Iones normales. PCR 40 mg/dl, Procalcitonina (PCT) 0,8 ng/dl.

1. ¿Cuál sería su diagnóstico inicial?

- Leucemia aguda, solicitaría extensión de sangre periférica.
- Sepsis meningocócica, recogería hemocultivo, iniciaría tratamiento con Cefotaxima y llamaría a intensivistas.
- Epistaxis simple, llamaría al otorrino para que revise la mucosa nasal.
- Púrpura trombocitopénica idiopática (PTI), iniciaría tratamiento con inmunoglobulinas hasta que se realice punción de médula ósea.
- Alteración congénita de la mucosa nasal tipo Rendu-Osler-Weber (ROW). Solicitaría biopsia de la mucosa nasal.

La contestación más correcta es la a.

La paciente presenta síntomas generales, hepatoesplenomegalia y leucocitosis a expensas de linfocitos, muy sugerente de un debut de leucemia aguda.

Lo correcto sería solicitar frotis de sangre periférica para investigar la presencia de blastos y posteriormente realizar punción de médula ósea (PMO), que será la prueba diagnóstica definitiva.

No parece una sepsis meningocócica, aunque ésta puede debutar de forma muy atípica. La sepsis se define como un síndrome de respuesta inflamatoria sistémica (SRIS) secundario a una infección (cultivo positivo en alguna localización y evidencia clínica de infección). El SRIS se define por la presencia de 2 ó más de los siguientes ítems: $T^a > 38^{\circ}\text{C}$ o $< 36^{\circ}\text{C}$ (la paciente tiene 38°C), $\text{FC} > 2\text{DS}$ para la edad (138 lpm está por encima de 2DS para su edad), $\text{FR} > 2\text{DS}$ para la edad (24 rpm es normal para su edad) y leucocitosis $> 12.000/\text{mm}^3$ o $< 4.000/\text{mm}^3$ o $> 10\%$ fórmulas jóvenes (esta paciente tenía > 12.000 leucocitos/ mm^3). Por tanto, en este caso existe un cuadro de SRIS, pero sin evidencia de cultivo positivo y sin afectación del estado general, una clínica larvada de semanas de evolución, sin foco clínico claro y una leucocitosis muy importante a expensas de linfocitos, no típico de las sepsis. Además, otros reactantes de fase aguda, como la PCR y PCT tampoco están elevados.

No es una epistaxis simple porque asocia alteración plaquetaria con leucocitosis muy importante y megalias, lo que sugiere que existe algo más de base.

No es una PTI porque ésta por definición sólo presenta plaquetopenia, sin megalias ni alteraciones en la serie blanca. Además, no tiene una cifra de plaquetas con indicación para inmunoglobulinas.

La clínica de epistaxis recurrente podría estar en el contexto de una displasia vascular como es la enfermedad de ROW, pero ésta tiene unos criterios diagnósticos: telangiectasias mucocutáneas (nuestra paciente no tiene), historia familiar positiva (no hay antecedentes familiares) y hemorragias previas, sobre todo epistaxis (único criterio).

Se realiza frotis de sangre periférica encontrando un 92% de blastos de morfología linfoide. Se realiza PMO que es informada como

LAL tipo L1 de la FAB. Se inicia tratamiento con quimioterapia de inducción según protocolo LLA SHOP-05-AR (asocia corticoides), con respuesta favorable en la PMO del día +14. Desde su ingreso presenta fiebre.

2. ¿Con el diagnóstico de LAL y fiebre con $\text{PMN } 1.200/\text{mm}^3$, qué haría?

- Creo que es una infección por gérmenes G+, extraigo hemocultivo e inicio tratamiento con Vancomicina
- Creo que es una infección por gérmenes G-, extraigo hemocultivo y urocultivo e inicio tratamiento con un β -lactámico y un aminoglucósido.
- Creo que es una infección por un virus (VHS o CMV), extraigo PCR de VHS y CMV e inicio Aciclovir i.v.
- Es un primer pico febril, extraigo hemocultivo y mantengo una actitud expectante
- Seguro que es una infección por un hongo, extraigo hemocultivo e inicio Anfotericina B liposomal.

La respuesta más correcta es la b.

En pacientes oncológicos existe una alteración de la inmunidad siendo más proclives a infecciones graves sobre todo, por gérmenes G-, por lo que inicialmente se deberían cubrir con la asociación de un β -lactámico como Piperazilina-Tazobactam o Ceftacídima y un aminoglucósido, o con un carbapenem, recogiendo cultivos para investigar el origen de la infección.

En esta paciente es menos frecuente un germen G+ porque aún no ha presentado mucositis y no tiene accesos vasculares que favorezcan las infecciones por estos gérmenes. Por tanto, los G+ no serían los gérmenes prioritarios a cubrir.

Los virus, sobre todo, aparecen en un periodo más posterior, coincidiendo con mucositis importante. El tratamiento infeccioso en

el paciente oncológico es escalonado y los antivirales se añadirían en una etapa posterior, al igual que un tratamiento antifúngico.

En un paciente con fiebre y neutropenia, y más aún si es oncológico, siempre está indicado tratamiento antibiótico por el riesgo de sepsis por gérmenes, sobre todo G-.

La paciente queda afebril a las 72 h del inicio del antibiótico. Se coloca reservorio subcutáneo en yugular derecha tipo *port-a-cath*. A los 7 días inicia de nuevo fiebre, con ascenso de reactantes de fase aguda, por lo que se van asociando antibióticos y antivirales. Además, como efecto secundario de la quimioterapia, desarrolla una mucositis grado IV que requiere nutrición parenteral total (NPT) y analgesia con morfínicos, y aplasia medular postquimioterapia que requiere administración de factores de estimulación de colonias granulocíticas. A pesar del tratamiento escalonado y de hemocultivos repetidos negativos, la paciente continúa con fiebre. Se determina el antígeno (Ag) galactomanano con resultado positivo.

3. ¿Qué factores de riesgo de infección fúngica tiene esta paciente?

- Neutropenia.
- NPT.
- Accesos vasculares.
- Antibióticos de amplio espectro.
- Todas las anteriores.

La respuesta correcta es la e.

Los factores de riesgo más importantes para infección fúngica son la presencia de catéteres o dispositivos intravasculares, la neutropenia y su duración, el uso de antibióticos de amplio espectro, nutrición parenteral, ventilación mecánica, cirugía previa, tratamiento inmunosupresor, presencia de neoplasias y pacientes sometidos a trasplantes, sobre todo de progenitores hema-

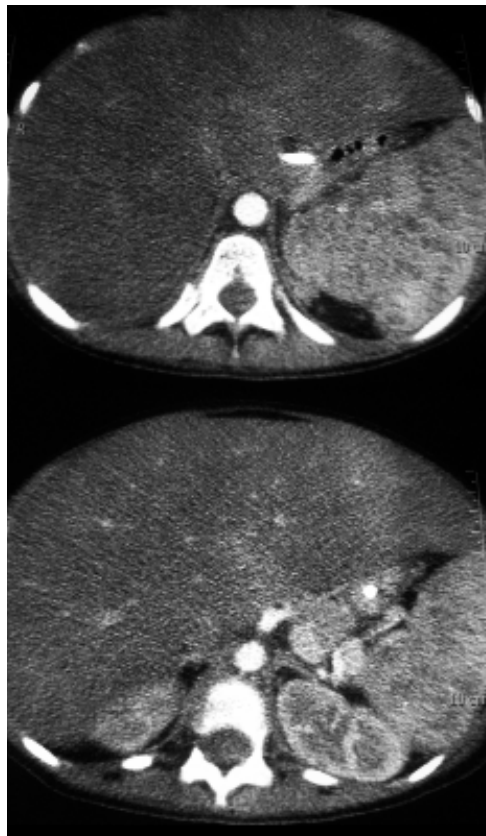


FIGURA 1. TAC abdominal con contraste. Hepatosplenomegalia. Alteración en la densidad esplénica y lesiones nodulares en el parénquima hepático.

topoyéticos. En este último grupo, además son factores de riesgo asociados: el trasplante familiar y el no emparentado, la presencia de enfermedad injerto contra huésped y la coinfección por CMV.

Nuestra paciente sigue presentando Ag galactomanano positivos en sangre. Se solicita una PCR panfúngica en Majadahonda que resulta positiva para *A. fumigatus* y se realizan las siguientes pruebas complementarias: radiografía (Rx) tórax (normal), tomografía computarizadas (TAC) pulmonar y abdominal (ver imágenes) y de senos paranasales para descartar mucormicosis (normal).

4. Respecto a las técnicas de imagen en la infección fúngica, es falso que:

- La radiografía de tórax es una prueba de imagen muy precoz para visualizar patología pulmonar por hongos.
- La TAC es la prueba de elección para detectar lesiones fúngicas torácicas.
- La cavitación de las lesiones fúngicas no indica mala evolución clínica del cuadro.
- La técnica radiológica de elección para el diagnóstico de afectación del sistema nervioso central (SNC) es la resonancia magnética (RMN).
- La técnica de elección para el diagnóstico y seguimiento de la afectación hepatoesplénica es la ecografía.

La respuesta correcta es la a.

Los hallazgos de imagen en la radiografía simple de tórax no son específicos y son más tardíos que con la TAC. Se pueden encontrar consolidaciones segmentarias, lobares y multilobares, infiltrados perihiliares y derrame pleural o un nódulo pulmonar único. La visualización de múltiples nódulos pequeños y de localización subpleural es muy sugerente de infección fúngica.

En la TAC se suelen encontrar nódulos mal definidos, con un reborde de menor densidad, en vidrio deslustrado, que representa el infarto hemorrágico que se forma alrededor del parénquima pulmonar infartado y necrótico, denominándose “*signo del halo*” (no es patognomónico, lo pueden dar otros hongos, micobacterias, émbolos sépticos, etc.), y consolidaciones parenquimatosas que pueden estar o no en contacto con la superficie pleural. Tras 2-3 semanas de tratamiento y coincidiendo con la recuperación de la neutropenia, las lesiones se cavitan y aparece aire al reabsorberse el tejido necrótico central, apareciendo el signo de “*la media luna*” o “*el menisco*”.

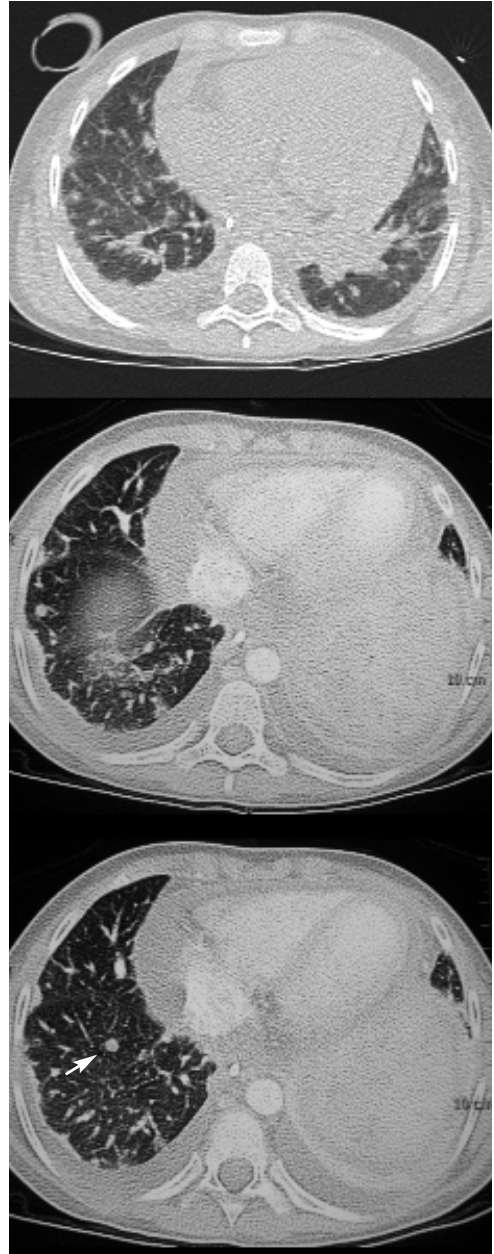

FIGURA 2. TAC pulmonar. Se observa un derrame pleural bilateral, mayor en el lado derecho y derrame pericárdico. En el parénquima pulmonar se observan lesiones nodulares sin signo del halo (flecha).

La cavitación de las lesiones es la evolución natural de las lesiones cuando se recu-

pera la neutropenia. En estos casos no hay que modificar el tratamiento sino asumir una evolución adecuada y normal de la infección fúngica. Importante destacar que las radiografías de tórax pueden ser normales y, ante la sospecha diagnóstica en un paciente con factores de riesgo, hay que realizar TAC pulmonar.

5. Ante la sospecha de aspergilosis invasiva, ¿qué tratamiento realizaría?

- Retirar el reservorio subcutáneo e iniciar tratamiento con Anfotericina B liposomal.
- Iniciar tratamiento con Anfotericina B liposomal e intentar conservar el cateter subcutáneo.
- Retirar el reservorio subcutáneo e iniciar el tratamiento con Voriconazol
- Iniciar tratamiento con Voriconazol e intentar conservar el catéter subcutáneo.
- Iniciar el tratamiento con una equinocandina.

La respuesta correcta es la c.

Las manifestaciones clínicas de la aspergilosis invasiva (AI) son muy diversas, siendo el pulmón el órgano afectado con más frecuencia. Sin tratamiento, la AI avanza hacia una neumonía mortal, pudiendo complicarse además con diseminación hematogena a otros órganos (SNC, osteomielitis, traqueobronquitis) o por invasión directa a estructuras contiguas (pleura visceral, espacio pleural, músculos costales y costillas, incluso invadir pericardio y producir un derrame pericárdico que puede evolucionar hacia un taponamiento cardíaco, y afectar al miocardio, produciendo infartos cardíacos). Por ello se recomienda el inicio precoz del tratamiento antifúngico en pacientes con diagnóstico de presunción mientras se llevan a cabo las pruebas diagnósticas, con un grado de evidencia IA.

En las últimas guías terapéuticas de tratamiento antifúngico se recomienda el vori-

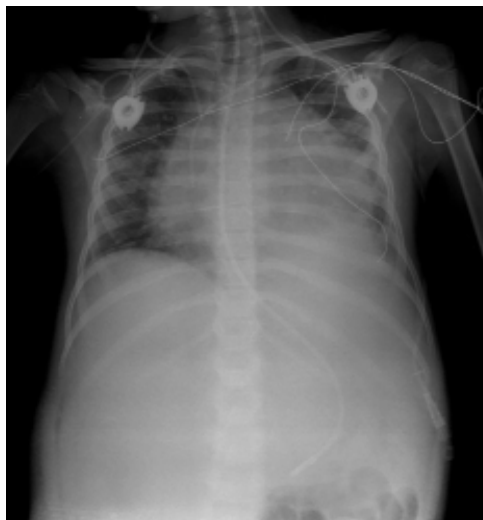

FIGURA 3. Rx tórax con cardiomegalia por derrame pericárdico. Hepatoesplenomegalia.

conazol como tratamiento de elección en la AI (grado de evidencia IA), además de la retirada de los catéteres intravasculares siempre que sea posible (si la situación hemodinámica del paciente lo permite), recuperación de la inmunosupresión/neutropenia (disminuyendo la dosificación de los corticoides (grado de evidencia AIII) y administrando factores de estimulación de colonias granulocíticas (grado de evidencia BIII) y resección quirúrgica del tejido infectado por *Aspergillus* en lesiones contiguas a los grandes vasos o al pericardio, cuando causan hemoptisis de un foco único y cuando causan erosión en la cavidad pleural o en las costillas.

La paciente inicia un cuadro de dificultad respiratoria, con mayor distensión abdominal y hepatomegalia dolorosa, taquicardia, oliguria y presión venosa central (PVC) elevada. Se realiza ecocardiografía, observando derrame pericárdico circunferencial severo de predominio inferior, sin signos de taponamiento. Dada la situación clínica de la paciente, se decide drenaje pericárdico bajo escopia y

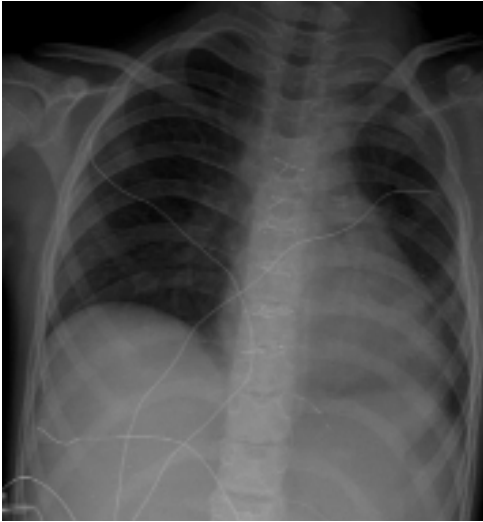


FIGURA 4. Rx tórax tras drenaje del derrame pericárdico.

colocación de drenaje pericárdico, retirando en el mismo acto el catéter subcutáneo y realizando lavado broncoalveolar, donde se observan hifas por visualización directa. No se

observan hifas en el líquido pericárdico ni se obtiene crecimiento fúngico al cultivarlo.

6. Con los datos anteriores (Ag galactomanano positivo, TAC pulmonar patológico y visualización de hifas en lavado broncoalveolar), ¿cómo definiría la infección de nuestra paciente?

- Es una infección posible por *Aspergillus*, actitud expectante.
- Es una infección posible por *Aspergillus*, inicio tratamiento.
- Es una infección probable por *Aspergillus*, inicio tratamiento.
- Es una infección probada por *Aspergillus*, inicio tratamiento.
- Ninguna de las anteriores.

La respuesta más correcta es la c

El Grupo Cooperativo de la Organización Europea para la Investigación en el Tratamiento del Cáncer-Micosis invasivas y el Grupo de estudio de Micosis del Instituto Nacional

TABLA I. CRITERIOS DIAGNÓSTICOS DE INFECCIÓN POR HONGOS FILAMENTOSOS

Probada	Tejidos profundos	Demostración de hifas en una muestra con evidencia de daño tisular, obtenida con aguja fina o biopsia Cultivo del hongo en una muestra con daño clínico o radiológico obtenida por procedimiento estéril (excluyendo lavado broncoalveolar, senos paranasales y orina)
	Fungemia	Hemocultivo en el contexto de un proceso infeccioso
u	Enfermedad diseminada	Cultivo del hongo en una muestra obtenida de una lesión en
	y/o pulmonar	paciente con cuadro clínico compatible o un hemocultivo positivo
Probable	Criterio del huésped + criterio clínico + criterio microbiológico	

de Alergia y Enfermedades Infecciosas formaron un comité para la elaboración de una serie de definiciones para las micosis invasivas con un objetivo principalmente destinado a la investigación clínica y epidemiológica, intentando agrupar a los pacientes en grupos uniformes y permitir el desarrollo de guías de tratamiento. No deben utilizarse como criterio para el inicio del tratamiento pues, como ya se ha comentado, dada la gran mortalidad de la AI se recomienda el inicio precoz del tratamiento antifúngico en pacientes con diagnóstico de presunción, mientras se llevan a cabo las pruebas diagnósticas, con un grado de evidencia IA.

Se divide en tres categorías: infección posible, probable o probada. La probada requiere la documentación histopatológica de la infección y un cultivo positivo de una muestra estéril. La aspergilosis probable requiere el cumplimiento de criterios dentro de 3 categorías (factores del anfitrión, clínicos y microbiológicos). La aspergilosis posible sólo requiere factores del anfitrión y clínicos (ver tablas I y II). Nuestro caso presenta:

- Criterios del huésped: neutropenia > 10 días y uso prolongado de corticoides.
- Criterios clínicos: imágenes específicas en TAC: nódulos bien delimitados sin signo del halo.
- Criterios microbiológicos: Ag de galactomanano en suero y la visualización de hifas en el lavado broncoalveolar.

No se obtiene ni hemocultivo positivo, ni cultivo del hongo o visualización de hifas en tejido estéril, por lo que es una aspergilosis invasiva probable. Como ya hemos dicho, dada la elevada mortalidad sin tratamiento y que el diagnóstico de confirmación (cultivo) es tardío, se debe iniciar el tratamiento ante la sospecha clínica. Las últimas guías clínicas de infección fúngica recomiendan Voriconazol como tratamiento de primera elección.

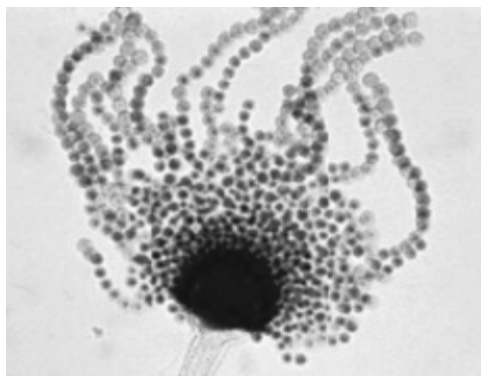


FIGURA 5. Hifas de *A. fumigatus*.

7. Señale la respuesta correcta

- El antígeno de galactomanano en Pediatría no tiene falsos positivos ni negativos.
- El diagnóstico definitivo (probado) de aspergilosis es sencillo de conseguir en pacientes pediátricos.
- La aspergilosis invasiva es la infección por hongos filamentosos más frecuente en pacientes inmunocomprometidos.
- La incidencia de la aspergilosis invasiva ha disminuido en los últimos años.
- La especie más frecuentemente aislada de *Aspergillus* es el *A. nidulans*.

La respuesta correcta es la c.

El galactomanano es un polisacárido que se encuentra en la pared celular del *Aspergillus*; la determinación del antígeno de galactomanano es muy fiable en adultos sin embargo, en población pediátrica se han descrito falsos positivos y negativos. Falsos positivos por la elevada frecuencia de galactomanano en preparados lácteos utilizados en nutrición en pediatría, la presencia de lipoglicano procedente de *Bifidobacterium bifidum*, el uso de fármacos extraídos de hongos, como la piperacilina-tazobactam y, en casos de enfermedad injerto contra huésped (EICH) intestinal. Y falsos negativos por el uso de profilaxis antifúngica, infecciones con poca invasión

TABLA II. CRITERIOS DIAGNÓSTICOS DE INFECCIÓN POR HONGOS FILAMENTOSOS

<i>Criterios del huésped</i>	<p>Historia reciente de neutropenia > 10 días relacionada temporalmente con el inicio de la infección fúngica</p> <p>Receptor de TPH alogénico</p> <p>Uso prolongado de esteroides (0,3 mg/kg/día de prednisona o equivalente, > 3 semanas)</p> <p>Tratamiento con fármacos supresores de la inmunidad celular T (ciclosporina, Ac monoclonales, antiTNF) en los últimos 3 meses</p> <p>Inmunodeficiencia congénita grave (enfermedad crónica granulomatosa, inmunodeficiencia combinada severa)</p>
<i>Criterios clínicos</i>	
Vía baja respiratoria	<p>Imágenes específicas en TAC: nódulos bien delimitados con/sin signo del halo, infiltrados de bordes bien definidos, signo de la media luna, cavitación</p> <p>Infiltrados focales no específicos, más uno de los siguientes: dolor pleural, hemoptisis o roce pleural</p>
Traqueobronquitis	Úlceras traqueobronquiales, nódulos, pseudomembranas o escaras vistas en broncoscopia
Sinusitis	Imágenes radiológicas de sinusitis más uno de los siguientes: dolor local, úlceras nasales o escara negra, extensión destruyendo paredes óseas
Endoftalmitis	Demostrada por inspección oftalmológica
Infección del SNC	Imagen de lesión focal o aumento captación de meninges en la TAC o RMN
<i>Criterios microbiológicos</i>	
Citología, microscopía directa o cultivo	<p>Espudo, lavado broncoalveolar y muestras de cepillado bronquial que comprueben la presencia del hongo tras cultivo, o demostrar hifas por citología o microscopía directa</p> <p>Aspirado de senos paranasales: demostrar la presencia del hongo mediante cultivo o visualización de hifas por citología o microscopía directa</p> <p>Úlceras cutáneas, lesiones de tejidos blandos o fisuras: demostrar la presencia del hongo mediante cultivo o visualización de hifas por citología o microscopía directa</p>
Detección de antígenos, constituyentes de la membrana o ácidos nucleicos	<p>Galactomanano: una única muestra positiva de suero, plasma, lavado broncoalveolar, líquido pleural o LCR</p> <p>β-D-Glucano: una muestra de suero positiva</p>

vascular, infecciones encapsuladas con escasa liberación del polisacárido desde la pared celular y la presencia de anticuerpos *anti-Aspergillus*. Estudios recientes ya validan la fiabilidad de esta técnica en la población pediátrica de alto riesgo. Este marcador también se ha propuesto en el seguimiento de la negativización de la infección. El diagnóstico

definitivo suele ser difícil de conseguir, porque precisa del cultivo del hongo en tejido estéril, y para ello se necesitan técnicas invasivas en pacientes que suelen estar inestables (trombopénicos, con insuficiencia respiratoria, etc.).

La incidencia de aspergilosis invasiva ha aumentado en los últimos años debido al au-

mento de pacientes inmunocomprometidos, la mayor intensidad de los tratamientos oncológicos y los avances en las medidas de soporte.

La especie de *Aspergillus* más frecuentemente aislada es el *A. fumigatus*, y la segunda en frecuencia el *A. flavus*, aunque hay algunas series en las que ya supera el *A. flavus* al *fumigatus*. El *A. nidulans* es característico de pacientes con enfermedad crónica granulomatosa.

8. ¿Cuánto tiempo mantendría el tratamiento antifúngico?

- Lo mantendría durante 2 semanas.
- Lo mantendría durante 4 semanas.
- Lo mantendría hasta que la paciente quedara afebril.
- Lo mantendría de 6-12 semanas siempre que se haya recuperado la inmunosupresión y las lesiones se hayan resuelto.
- Mantendría el tratamiento muy a largo plazo ya que la paciente va a precisar inmunosupresiones frecuentes por su enfermedad de base y hay riesgo de reactivación.

La respuesta más correcta es la e.

La duración del tratamiento antimicótico en la AI no está bien definida. En general, se recomienda tratamiento durante 6-12 semanas, pero en pacientes inmunocomprometidos se recomienda continuar hasta que se recupere la inmunosupresión y se resuelvan las lesiones.

En aquellos casos en los que el tratamiento de la AI ha sido adecuado, pero el paciente precisa continuar con la inmunosupresión (trasplantados o, como en nuestro caso, tratamiento de leucemias), el mantener tratamiento antimicótico podría prevenir la reactivación de la infección (grado de evidencia AIII).

DIAGNÓSTICOS FINALES

- Leucemia linfoblástica aguda.
- Aspergilosis invasiva.

BIBLIOGRAFÍA

- De Pauw B, Walsh TJ, Donnelly P, et al. Revised definitions of invasive fungal disease from the European Organization for Research and Treatment of Cancer/Invasive fungal Infections Cooperative Group and the National Institute of Allergy and Infectious Diseases Mycoses Study Group (EORTC/MSG) Consensus Group. *Clin Infect Dis* 2008;46: 1813-21.
- Walsh T, Anaissie E, Denning D, Herbrecht R, Kontoyiannis P, Marr K et al. Treatment of Aspergillosis: clinical practice guidelines of the infectious diseases society of America. *Clin Infect Dis* 2008;46:327-60.
- Luis Madero. Infección fúngica invasiva en el niño. Madrid: Ergon; 2008.
- Del Bono V, Mikulska M, Viscoli C. Invasive aspergillosis: diagnosis, prophylaxis and treatment. *Curr Opin Hematol* 15:586-93.
- Cesaro S, Cecchetto G, De Corti F, Dodero P, Giacchino M, Caviglia I et al. Results of a multicenter retrospective study of a combined medical and surgical approach to pulmonary aspergillosis in pediatric neutropenic patients. *Pediatr Blood Cancer* 2007;49:909-13.
- Althoff C, Müller N, Marchiori E, Escuissato D, Franquet T. Pulmonary invasive aspergillosis and candidiasis in immunocompromised patients. *J Thorac Imaging* 2006;21:184-9.
- Nyman A, Peters M, Jaffe A, Sonnappa S. Atypical invasive aspergillosis in a neutropenic child. *Pediatric pulmonology* 2008; 43:717-20.
- Steinbach W, Addison R, McLaughlin L, Gerrald Q, Martin P, Driscoll T et al. Prospective *Aspergillus galactomannan* antigen testing in pediatric hematopoietic stem cell transplant recipients. *Pediatr Infect Dis J* 2007; 26:558-64.

Caso clínico 4

Lactante con tos cianosante

M.J. Pérez García, J. Casado Flores

Lactante de un mes de vida que es traído a urgencias por sus padres porque en las últimas 12 horas le notan dificultad para respirar y palidez cutánea, y ha presentado una pausa de apnea mientras dormía sin coincidir con acceso de tos de unos 20 segundos de duración.

Le habían notado caliente en la media hora previa a la consulta.

Refieren que presenta tos, en algunas ocasiones cianosante, con rinorrea y algún vómito aislado con flemas desde hacía una semana. En las últimas 24 horas le notan más decaído, hipotónico y en ocasiones refieren que no contacta con el medio, junto con rechazo de las tomas y somnolencia excesiva (con intervalo entre tomas de hasta 9 horas).

Antecedentes personales:

- Embarazo normal y controlado.
- Parto en la semana 39ª, vía vaginal eutócico. PRN 3.720 gramos.
- Pruebas metabólicas normales. Alimentación con fórmula adaptada. Vacunación en regla según calendario vacunal.

Antecedentes familiares:

- Padre: 20 años, presenta un cuadro de tos productiva con empeoramiento en la semana previa al ingreso del niño.
- Madre: 16 años sana.

- Abuelo materno ex ADVP, VIH+, VHB+, VHC+. Ingresado hace una semana por insuficiencia respiratoria en Hospital Carlos III con diagnósticos al alta de neumonía intersticial, herpes labial, hepatopatía.

EXPLORACIÓN FÍSICA

TA: 55/25 mmHg. **FC:** 212 lpm **Tª** 36,5 Sat. **O₂** 88%, con **O₂** a 3 lpm. Mal estado general, mala coloración cutáneo mucosa. Cianosis perioral. Relleno capilar 2 segundos.

AC: taquicárdico, sin soplos. Pulsos periféricos y centrales débiles.

AP: taquipnea, respiración superficial, roncus diseminados con ligera hipoventilación generalizada.

Abdomen distendido, blando, sin palparse masas ni megalias. Fontanela a nivel, normotensa. Hipoactivo, con escasa respuesta a estímulos. Escala de coma de Glasgow 10.

1 ¿Cuál es su sospecha diagnóstico inicial?

- a. Shock séptico.
- b. Cardiopatía.
- c. Infección del SNC- Convulsión.
- d. Bronquiolitis.
- e. Reflujo gastroesofágico (RGE).

La respuesta correcta sería la (a) a pesar de que no se podría descartar inicialmente ninguna de las anteriores como causa etiológica del shock.

El paciente se encuentra en una situación de *shock* probablemente séptico por el antecedente febril y la clínica acompañante. Presenta taquicardia de hasta 212 lpm (en ausencia de fiebre), junto a hipotensión arterial (TA con percentiles <5 para su edad), y mala perfusión periférica, con relleno capilar enlentecido por vasoconstricción periférica característico del *shock* séptico frío. En el *shock* el flujo sanguíneo y la entrega de oxígeno a los tejidos son insuficientes para cubrir las demandas energéticas celulares. El organismo inicialmente intenta compensar este estado mediante aumento de la frecuencia cardíaca y aumento de las resistencias vasculares (vasoconstricción) en un esfuerzo por mantener el gasto cardíaco y la tensión arterial (fase *shock* compensado). Es en esta fase cuando se debe tratar el *shock*. Cuando estos mecanismos fallan, aparece ya la disminución del nivel de conciencia, acidosis, disminución de la diuresis, taquipnea, pulsos centrales débiles e hipotensión. Este patrón hemodinámico es el típico en niños, que intentan compensar el bajo gasto cardíaco a costa de aumentar la frecuencia cardíaca.

Entre las posibles etiologías de las pausas de apnea en lactantes o neonatos no prematuros, deben considerarse las infecciones (respiratorias, meningitis, encefalitis, sepsis de origen urinario), las convulsiones, las alteraciones metabólicas (hipoglucemia, hipocalcemia, hiponatremia, errores congénitos del metabolismo), alteraciones cardíacas (arritmias, malformaciones cardíacas), malos tratos y reflujo gastroesofágico.

La convulsiones (opción c) en el período neonatal y lactantes pequeños, frecuentemente son distintas que en el niño mayor. La apnea puede ser la única manifestación de una crisis parcial, aunque en la mayoría de los casos se acompaña de otras manifestaciones más sutiles, como movimientos oculares (desviación horizontal tónica de los ojos, con o

sin sacudidas) o motoras. La somnolencia, junto con esos episodios de aparente desconexión, hipotonía y la pausa de apnea, a pesar de que no presenta signos clínicos como la fontanela abombada, no permiten descartar una posible infección del SNC.

La cardiopatía (opción b) que provoque un *shock* cardiogénico, no puede descartarse inicialmente hasta no tener un electrocardiograma (que descarte alteraciones del ritmo) y una ecocardiografía. Nuestro paciente, a pesar de que ya tiene un mes podría padecer alguna cardiopatía congénita, pero es raro el debut tan abrupto y con una auscultación cardíaca normal y con pulsos centrales y periféricos normales.

La bronquiolitis (opción d) podría ser una causa de pausa de apnea y clínica respiratoria en esta edad.

El RGE (opción e), aunque también es causa de pausa de apnea, la sintomatología acompañante hace pensar en poco probable este diagnóstico.

2. Ante la situación clínica del paciente, ¿cuál sería la primera actitud?

- Solicitaría hemograma, coagulación, bioquímica, hemocultivos y cultivo de secreción nasofaríngea.
- Canalizaría 2 venas periféricas e iniciaría expansión con SSF y una primera dosis de ampicilina y cefotaxima.
- Dada la escasa respuesta a estímulos intubaría para asegurar la permeabilidad de la vía aérea.
- Solicitaría una TAC urgente.

La respuesta correcta es la b.

En este caso, y como siempre, se seguirá la secuencia A,B,C,D para la estabilización clínica. Nuestro paciente tenía una vía aérea permeable, con respiración espontánea, buena oxigenación, aportando como siempre en todo paciente que está en *shock* oxígeno su-

plementario y aceptable ventilación a la auscultación pulmonar. Por ello de entrada no estaría indicada la intubación (opción c), se indica cuando disminuye el nivel de conciencia, es en casos con Glasgow ≤ 8 puntos.

Una vez examinada la vía aérea (A) y la respiración (B), lo indicado es atender a la circulación (C), que en nuestro paciente se encontraba en situación de bajo gasto, fase de *shock* establecido, con taquicardia e hipotensión, por fallo de los mecanismos compensadores probablemente porque estaba ya en una fase avanzada. El tratamiento consiste en la reposición del volumen intravascular con un bolo de 20 ml/kg de una solución cristaloide isotónica (suero salino fisiológico, Ringer Lactato) aunque la tensión arterial sea normal. Si los signos de *shock* persisten, se administran bolos adicionales (20 ml/kg) y después de la administración de 40-60 ml/kg de líquido isotónico se valorará el inicio de inotrópicos. La monitorización clínica de la respuesta a la reposición de la volemia se basa en observar la calidad de los pulsos centrales y periféricos, la perfusión periférica (temperatura, relleno capilar < 2 seg), diuresis (> 1 ml/kg), nivel de conciencia, frecuencia cardiaca y TA. Como expansores de la volemia se pueden usar cristaloideos o coloides. Uno de los cristaloideos más frecuentemente utilizados es el suero salino fisiológico que se usará a dosis repetidas de 20 ml/kg lo más rápido posible. Si con dosis de 60 ml/kg y pasados unos 20 minutos, el paciente no mejora, se administrarán inotrópicos. Además, una vez canalizada una vía periférica, y si esto no es posible una intraósea, se administraría una primera dosis de antibiótico. Los estudios hematológicos, bioquímicos y cultivos se han de realizar pero en nuestro caso primero se debe estabilizar al paciente y posteriormente se completará el estudio (opción a).

La realización de TAC craneal (opción e) no parece estar indicada inicialmente, porque a pesar de que el paciente presenta clínica

neuroológica, ésta parece tener origen infeccioso (bacteremia, infección del SNC o infección respiratoria) y no hemorrágica o traumática, donde la TAC de urgencia puede ser una ayuda diagnóstica importante.

PRUEBAS COMPLEMENTARIAS

Analítica al ingreso:

- Hemograma: Hb 11,4 g/dl. Hcto 31,5 %. Leucocitos $89,4 \times 10^3$ (39,8% neutrofilos, 30,3% linfocitos, 13,3% monocitos, 3,4% eosinófilos, 2,2%, basófilos 3% cayados, 8% células atípicas). Plaquetas 596×10^3 .
- Coagulación: T. Protrombina 49 % T. Cefalina 34,7 sg. (control 29 s). Fibrinógeno 266 mg/dl.
- Bioquímica: Glucosa 48 mg/dl. Urea 51 mg/dl. Creatinina 0,92 mg/dl, GOT 71 U/L, GPT 15 U/L, GGT 23 U/L, LDH 1.055 U/L, ácido úrico 8,2 mg/dl, fosfatasa alcalina 192 U/L. Na 124 mEq/L. K 5,2 mEq/L. Cl 85 mEq/L. PCR 3,5 mg/dl, PCT 17.8 ng/ml.
- Gasometría: Ph 7,26, pCO₂ 57 mmHg, HCO₃ 21,6 mmol/l, EB -2,2 mmol/l, láctico 6,3 mmol/l.

Radiografía de tórax: Infiltrados perihiliares bilaterales. Sin otros hallazgos.

Test de detección rápida de antígenos de VRS: Positivo débil.

Ecocardiografía: Sin anomalías en la estructura cardiaca y arco aórtico. Contractilidad conservada. Presiones dentro de la normalidad.

3. Ante los hallazgos obtenidos ¿cuál es su sospecha diagnóstica ahora?

- a. Tos ferina.
- b. Sepsis.
- c. Bronquiolitis VRS.
- d. Leucemia.
- e. a y b.

La respuesta correcta es la opción e.

Dados los antecedentes clínicos de la paciente con sintomatología respiratoria con rinoorrea, tos emetizante, pausas de apnea y el ambiente epidémico de tos, la leucocitosis marcada en el hemograma apoya el diagnóstico de tos ferina. La presentación clínica varía dependiendo de la edad y del estado de vacunación. En la presentación clásica se describen tres fases de la enfermedad:

- Fase catarral: comienza con síntomas del tracto respiratorio superior (rinitis, lagrimeo, estornudos, tos), que dura entre 1 y 2 semanas. Es la fase de mayor contagiosidad. En lugar de mejorar, los síntomas empeoran progresivamente.
- Fase paroxística: aparecen paroxismos graves de tos, de forma espontánea, o agravados por pequeños estímulos externos, que suelen ser más frecuentes por la noche. A menudo estos accesos terminan con una espiración profunda con estridor (“gallo”). Este periodo puede durar entre 2 y 6 semanas. La auscultación pulmonar entre los episodios suele ser normal. Las complicaciones más frecuentes se dan durante este episodio.
- Fase de convalecencia: la tos disminuye progresivamente durante semanas o meses.

Los lactantes más pequeños pueden tener una clínica atípica en la que predominan las pausas de apnea, pudiendo o no tener síntomas respiratorios, estando el “gallo” inspiratorio a menudo ausente. Pueden tener dificultad para la alimentación, taquipnea y tos. Los paroxismos de tos frecuentemente se acompañan de apnea, cianosis y bradicardia. La mayoría de las hospitalizaciones y muertes se producen en lactantes menores de 6 meses. Las complicaciones más frecuentes son apnea, neumonía y la pérdida de peso por dificultades en la alimentación y por los vómitos postusúgenos.

En los lactantes más pequeños también pueden presentar convulsiones e incluso la muerte (1%). Se ha sugerido una asociación entre la tos ferina y el síndrome de muerte súbita del lactante (SMSL), encontrando PCR positiva a *Bordetella* hasta en un 5% de los pacientes con SMSL, sobre todo si el lactante u otros familiares presentaban síntomas catarrales. Dentro de los hallazgos del laboratorio es muy característica la presencia de leucocitosis con linfocitosis absoluta, pudiendo llegar incluso a cifras de leucocitos $>100.000 \text{ mm}^3$. La linfocitosis puede ser con linfocitos B o T, con una apariencia normal a diferencia del tamaño aumentado y de las formas atípicas que se ven en las infecciones virales.

La opción b también sería correcta. La sepsis que se define como respuesta sistémica a la infección, se caracteriza por alteraciones de la termorregulación, taquicardia y anomalía en el recuento leucocitario (leucocitosis $>12.000 \text{ mm}^3$ o leucopenia $<4.000 \text{ mm}^3$) y evidencia de infección.

Nuestro paciente presenta mal estado general, antecedente de hipertermia a pesar de no estar cuantificada y el aumento de reactantes de fase aguda, PCR 3,5 mg/dl y procalcitonina con cifras elevadas ($>3 \mu\text{g/dL}$) que nos orientan a que el paciente tiene una sepsis de probable origen bacteriano.

La PCR es una proteína de origen plasmático sintetizada en el hígado. Comienza a elevarse a las 6 horas, duplicándose cada 8 horas y alcanzando un pico máximo a las 50 horas. La procalcitonina (PCT) es un péptido plasmático de 116 aminoácidos idéntico al precursor de la calcitonina cuya función fisiológica se desconoce. Es muy precoz y muy sensible en infecciones bacterianas, con valores entre 1-1.000 $\mu\text{g/dL}$ (valores normales $<0,5 \mu\text{g/dL}$). El valor de corte que discrimina una infección viral de una bacteriana

es 2 µg/dL. Si el tratamiento es eficaz se normaliza a los 2-3 días a días a diferencia de la PCR que se normaliza a los 5-7 días. La PCT es el mejor indicador de gravedad de la sepsis. Tiene una sensibilidad diagnóstica de sepsis entre 83-100% y una especificidad entre 70-100%.

Aunque sin tener todavía ningún cultivo que evidencie infección, la posibilidad diagnóstica más probable es que nuestro paciente tenga una tos ferina y una probable sobreinfección bacteriana. Ante estos hallazgos, lo más adecuado sería iniciar un tratamiento antibiótico de amplio espectro empírico según la edad, en nuestro caso con cefotaxima y ampicilina lo antes posible (previa recogida de hemocultivo) e iniciar además tratamiento específico para tos ferina.

El diagnóstico de una infección por VRS (opción c) no excluye el de la tos ferina, ya que la coinfección ocurre frecuentemente (8-33%). La infección clínica de ambas infecciones en lactantes es muy similar, aunque los niños con tos ferina tiene pausas de apnea y “gallo” con más frecuencia, y en la auscultación pulmonar la presencia de sibilancias y crepitantes es menos frecuente. El antecedente de un contacto cercano con una persona con un cuadro catarral de más de 2 semanas de evolución, junto con la leucocitosis marcada es más frecuente en la tos ferina.

La sospecha de un proceso neoplásico hematológico en nuestro caso parece poco probable, además de por los antecedentes clínicos y la epidemiología, en el hemograma sólo está alterada la fórmula leucocitaria, mientras que ni la serie roja, ni las plaquetas están disminuídos (por el contrario existe trombocitosis), por lo que hace poco probable el diagnóstico de una leucemia (opción d). En la exploración física tampoco encontramos hallazgos como hepato-esplenomegalia o adenopatías características de estas neoplasias.

4. Qué métodos diagnósticos utilizaría para confirmar su sospecha clínica de tos ferina?

- Cultivo de muestra obtenida mediante torunda de algodón de la nasofaringe posterior.
- Reacción en cadena de la Polimerasa (PCR) en muestra de aspirado nasofaríngeo.
- Serología.
- Imunofluorescencia directa.
- Hemograma y radiografía de tórax.

La opción correcta es la b.

La *Bordetella sp.* es una bacteria extremadamente lábil, de crecimiento lento, que necesita condiciones de transporte, cultivo e incubación específicas. Los porcentajes de positividad de los cultivos varían enormemente en función de varios factores: técnica de obtención de la muestra, tratamiento antibiótico previo, uso de medio de transporte y tiempo de incubación. La mayor rentabilidad se obtiene mediante aspirado nasofaríngeo (método de elección por obtener mayor número de microorganismos) y siembra inmediata, a la cabecera del enfermo, en placas con medio agar-carbón recientemente preparadas. Puede ser necesarios 7-14 días para su crecimiento. También se pueden recoger muestras mediante una torunda de dacrón o de alginato-cálcico, de la nasofaringe posterior, aunque la rentabilidad es menor. No se deben utilizar torundas de algodón porque contienen sustancia que inactivan a la *Bordetella* (opción a). Incluso si las muestras se obtienen correctamente, la sensibilidad del cultivo es sólo del 20-40%, aunque la especificidad es del 100%. La sensibilidad disminuye a lo largo de la enfermedad, siendo máxima en la fase catarral, disminuyendo significativamente en el periodo paroxístico y siendo cercano a 0 si la muestra se obtiene después de 3 semanas de enfermedad.

La PCR (opción b), tiene mayor coste y no está disponible en todos los laboratorios, pero es más rápida, más sensible (sobre todo después de la primera semana de aparición de los síntomas), y no requiere que el microorganismo sea viable, por lo que podría identificar a pacientes previamente tratados con antibióticos y los requerimientos de transporte y preservación son menos estrictos. Ésta se obtiene, al igual que para el cultivo, mediante torunda de dacron o mediante aspirado nasofaríngeo. La sensibilidad es del 94% y la especificidad del 97%. Dado que la paciente se encuentra en la primera semana de evolución de la enfermedad deberá obtenerse muestra de aspirado nasofaríngeo para realizar cultivo y PCR.

El papel de la serología en el diagnóstico no está todavía claramente definido (opción c). Mediante la serología se puede detectar la respuesta inmune a varios antígenos y toxinas producidos por la *B. pertussis*. La serología puede ser útil en pacientes seleccionados, particularmente en adolescentes, adultos e individuos previamente vacunados, que llevan tosiendo más de dos o tres semanas, momentos en los que el cultivo y la PCR son menos útiles. El criterio serológico más aceptado para el diagnóstico es la demostración de un incremento significativo (cuatro veces) en la concentración de anticuerpos IgG contra antígenos específicos de la *Bordetella* comparando la titulación entre la fase aguda y la convalecencia. Sin embargo la obtención de muestras de sangre en ambas fases es poco práctica y muchas veces poco viable. Por ello se han realizado estudios para valorar la titulación de anticuerpos en una sola determinación, que demuestran que un título alto de anticuepos (pasados más de 2 años de la vacunación) apoya el diagnóstico de la tos ferina. Se considera positiva cuando los niveles de anticuerpo anti-toxina pertussis IgG son >

100U/mL. Esta prueba tiene una sensibilidad cercana al 60-70%, pero no está estandarizada en muchos laboratorios. Los CDC (Centers for Disease Control and Prevention) no aceptan la serología como método diagnóstico de confirmación.

Los casos clínicos con serología positiva, pero cultivo y PCR negativos son sólo considerados como “casos probables”.

Se consideran “casos confirmados” las personas con cuadro catarral de cualquier duración y cultivo positivo y las que cumplen los criterios clínicos y tiene una PCR positiva o están epidemiológicamente ligados a un caso confirmado.

La inmunofluorescencia directa proporciona un diagnóstico rápido, pero en muchas ocasiones inadecuado (opción d), ya que depende de la interpretación subjetiva de la persona que realiza la técnica. Su sensibilidad y especificidad son menores que con las otras técnicas, y por su alto porcentaje de falsos positivos y negativos no se recomienda para el diagnóstico de la tos ferina.

Los datos de laboratorio son inespecíficos (opción e), aunque es sugestivo de tos ferina un hemograma con leucocitosis y linfocitosis. Puede haber reacciones leucemoides, con cifras de leucocitos incluso superiores a 100.000/mm³, con un recuento absoluto de linfocitos frecuentemente mayor de 10.000/mm³. El grado de linfocitosis suele ser paralelo al grado de enfermedad. A veces puede encontrarse también trombocitosis y, raramente, hipoglucemia. Estos datos suelen, estar ausentes en adultos con tos ferina.

La radiografía de tórax (opción e) es inespecífica, se pueden observar cambios sutiles como infiltrados perihiliares y/o atelectasias. La consolidación parenquimatosa se encuentra tan sólo en un 20% de los casos de los pacientes hospitalizados y sugiere una neumonía bacteriana secundaria.

En resumen las recomendaciones diagnósticas para la identificación de los pacientes con tos ferina son:

- En las 2 primeras semanas de la tos: cultivo y PCR simultáneo.
- Entre las 2-4 semanas :PCR y serología simultáneas.
- Después de las 4 semanas: serología.

5. ¿Qué tratamiento instauraría ante la sospecha de tos ferina?

- a. Eritromicina.
- b. Claritromicina o trimetoprima-sulfametoxazol (TMP-SMX).
- c. Azitromicina.
- d. Esteroides.
- e. Broncodilatadores.

La respuesta correcta es la c.

El tratamiento antibiótico precoz es efectivo si se emplea durante la fase catarral. Posteriormente se recomienda para disminuir la transmisión de la enfermedad a personas susceptibles. Los macrólidos son los antibióticos de elección. Aunque la eritromicina es más barata, la azitromicina y la claritromicina son tan efectivas y son mejor toleradas, con menos efectos secundarios. Además, tiene una vida media más larga, permitiendo una administración menos frecuente (1-2 veces/día) y durante menos días (5-7 días), por lo que mejora el cumplimiento. Se ha comunicado la asociación entre la administración de la eritromicina vía oral y la estenosis hipertrófica de píloro en niños menores de 6 semanas, por lo que a esta edad no se recomienda (opción a). La TMP-SMX puede ser una alternativa para pacientes que tienen una contraindicación o mala tolerancia de los macrólidos, pero no puede utilizarse en menores de dos meses, ni en embarazadas o durante la lactancia por riesgo de kernicterus en el lactante o recién nacido (opción b).

La claritromicina tampoco se recomienda en menores de un mes (opción b), ya que no existen datos sobre su seguridad.

En niños menores de un mes, se recomienda la utilización de azitromicina, ya que diversos estudios sugieren que tiene menos efectos adversos (opción c).

En los lactantes entre 1-5 meses puede usarse cualquier macrólido, aunque ni la azitromicina ni la claritromicina están aprobadas por la FDA para su uso en menores de seis meses.

Ni los esteroides ni los broncodilatadores han demostrado su eficacia y, por lo tanto, no se recomienda su utilización (opciones d y e).

Evolución: en UCIP el paciente presenta leve mejoría hemodinámica con disminución de la FC hasta 170 lpm, TA dentro de percentil 5,70/39 mmHg, e inicia diuresis.

Se mantiene el tratamiento con sueroterapia intravenosa, se continúa antibioterapia con ampicilina (200 mg/kg/día) y cefotaxima (300 mg/kg/día) y se añade tratamiento de azitromicina por sospecha tos ferina. Por sospecha de crisis convulsivas se pauta tratamiento con fenobarbital (7 mg/kg/día) y aciclovir (50 mg/kg/día).

A la media hora de ingreso persiste la dificultad respiratoria con taquipnea de hasta 100 rpm, se inicia tratamiento con VNI con Infant Flow® con flujo de 11 lpm (PEEP 4cmH₂O). Empeoramiento progresivo con signos de agotamiento respiratorio e hipoventilación por lo que las seis horas de ingreso se decide intubación orotraqueal y conexión a VMC con Babylog® con aumento progresivo de la asistencia, persistiendo la tendencia a hipoventilación e hipoxemia (FiO₂ 1, PEEP 7, Vt 7 ml/kg, IMV 57).

Se inicia soporte inotrópico a las 10 horas de su ingreso requiriendo dopamina hasta 20 µg/kg/min, dobutamina hasta 20 µg/kg/min y adrenalina hasta 4,4 µg/kg/min,

sin conseguir remontar la diuresis y manteniendo tensiones arteriales por debajo del percentil 5 para la edad. Se realiza un nuevo control ecocardiográfico donde se objetiva: dilatación aguda de cavidades derechas con presiones suprasistémicas en el circuito pulmonar, derrame pericárdico pequeño.

Se realiza estudio de PCR para *Bordetella pertussis* en paciente y familiares, siendo positivo en la paciente, en sus padres y en su abuela materna

6. En los casos de tos ferina de mala evolución como es nuestro caso, ¿cuál de los siguientes factores se ha asociado con mal pronóstico?

- Edad < 1 año.
- Número de leucocitos.
- Serotipo.
- Desarrollo de hemorragia pulmonar masiva.
- Inmunodeficiencia.

La opción correcta es la b.

Los factores que se han asociado con mal pronóstico en los casos de tos ferina son la edad, principalmente en pacientes menores de 6 semanas (opción a falsa), el estado de no inmunidad y el número de leucocitos (opción b). El estado de hiperleucocitosis (leucocitos >100.000) se ha relacionado proporcionalmente con mal pronóstico, con altas tasas de mortalidad a pesar del tratamiento. Se cree que la formación de microtrombos en las vénulas pulmonares debido a estado de hiperviscosidad es el responsable de la hipoxemia refractaria, la HTP y el desarrollo de SDRA que desemboca en el desenlace fatal de estos pacientes. Muchos autores han encontrado similitud entre esta entidad y la hiperleucocitosis y sus complicaciones a nivel pulmonar y del SNC en pacientes oncológicos. En numerosas series que describen el curso clínico en pacientes con tos ferina confirmada, que

precisan ingreso en la UCIP, el factor esencial y que marcó el pronóstico a pesar del tratamiento instaurado fue el número de leucocitos.

El estado de inmunidad es otro factor importante en el pronóstico. Se ha demostrado que el paso de anticuerpos maternos al feto, no es suficientes para la protección durante los primeros meses de vida, en los que todavía no se ha recibido la primera dosis de vacuna. Es por eso, que actualmente se está viendo un incremento de pacientes con tos ferina muy grave sobre todo en menores de 6 semanas, debido a las técnicas diagnósticas cada vez más precoces y sensibles, la disponibilidad de soporte terapéutico para casos muy graves y el aumento de incidencia de esta patología en adolescentes y adultos, que son la fuente principal de contagio en los lactantes.

No se ha demostrado que el serotipo de *Bordetella Pertussis*, tenga que ver con el pronóstico (opción c). Tampoco se ha descrito que los pacientes que desarrollan una tos ferina fatal, lactantes menores de 3 meses, tengan una inmunidad deficiente o alterada, (opción e). El mecanismo de daño a nivel pulmonar es principalmente por desarrollo de microtrombos a nivel de las vénulas pulmonares, como, ha observado en las necropsias realizadas en estos pacientes. En la anatomía patológica se observan vénulas obstruidas por un material fibrinoide que ocluye la luz, y necrosis a nivel, parénquima pulmonar. La hemorragia pulmonar masiva no se ha descrito en estos casos (opción d).

7. Ante la mala evolución del paciente, ¿cuál de las siguientes medidas terapéuticas no instauraría?

- Vasodilatadores pulmonares.
- Leucoaféresis.
- VAFO.
- ECMO.
- Inmunoglobulinas antitoxina.

La contestación correcta es la e.

De las siguientes medidas terapéuticas, la que se ha demostrado que no es eficaz es la utilización de inmunoglobulinas antitoxina (opción e). Éste tratamiento se empleó hace ya más de una década, y estudios de entonces demostraron que no era un tratamiento eficaz, por ello actualmente no se utiliza.

El resto de las opciones terapéuticas se han empleado en pacientes ingresados en la UCIP a pesar de que una vez instaurada la hipoxemia refractaria y la hipertensión pulmonar (HTP) la evolución no es buena y la tasa de curación es baja.

Como han demostrado numerosos estudios, además de la edad del paciente, y su estado de inmunidad, el número de leucocitos es un factor clave en el pronóstico de estos pacientes. Por ello, una de las medidas terapéuticas posibles es la realización de leucoaféresis o plasmaféresis con el fin de reducir el número de leucocitos responsables en gran medida del daño pulmonar. En la actualidad se han descrito casos de pacientes con hiperleucocitosis ($>100.000 \text{ mm}^3$), hipoxemia severa, refractaria a tratamiento, HTA severa y SDRA, que gracias a la realización de leucoaféresis pudo sobrevivir y sin presentar secuelas.

La hipoxemia refractaria y la HTP se producen muy rápidamente y responden mal al tratamiento. Para ello se han empleado vasodilatadores, como el óxido nítrico, el silde-nafilo y el dipiridamol, ventilación de alta frecuencia (VAFO) y la oxigenación mediante membrana extracorpórea (ECMO) (opciones a, c, d), con diferentes resultados según las series. A pesar de ello, su eficacia una vez instaurada la hipoxemia y la HTP es baja. El mecanismo por el que se produce las HTP no está bien conocido. Llama la atención que estas medidas terapéuticas son eficaces en la hipertensión pulmonar del recién nacido, pero en estos pacientes no se obtienen los

mismos resultados. Una de las posibilidades de la falta de respuesta a vasodilatadores, es el desarrollo anormal del lecho vascular en los vasos de pacientes infectados. En diferentes estudios, las tasas de supervivencia de pacientes con infección confirmada por tos ferina, que no han respondido a NO y otros vasodilatadores, tratados con ECMO, varía entre el 15-30%. Un estudio publicado en 2003 postula que, la mortalidad en estos pacientes parece ser muy dependiente del número de leucocitos que tenía el paciente, donde el 100% de los fallecidos (7 pacientes) tenían una cifra media de $102.000 \text{ leucocitos/mm}^3$ frente a los supervivientes (5 pacientes), que presentaban una media de $53.200 \text{ leucocitos/mm}^3$. A pesar de ello, cada vez son más los pacientes que se someten a este tratamiento, multiplicándose por 10 los casos en los últimos 10 años en EE.UU.

Aun así y sabiendo que el pronóstico de pacientes menores de 6 semanas, con hiperleucocitos ($>100.000 \text{ mm}^3$), con hipoxemia, HTP es muy malo, se deben emplear todas las medidas terapéuticas posibles que se tengan disponibles en cada centro, como son los vasodilatadores pulmonares, sistemas de ventilación no convencionales, como la VAFO, la plasmaféresis o leucoaféresis o ECMO.

Evolución: por persistencia de hipoxemia refractaria se decide cambio a las 8 horas a VAFO con Sensor-Medics® con parámetros iniciales de PMVA 20, Fr 10 Hz, $\Delta P34$, FiO_2 1. Mínima mejoría inicial de la ventilación y de los controles gasométricos, pero con imposibilidad para mejorar la oxigenación a pesar de aumentar PMVA hasta 38.

Por *shock* refractario se inicia tratamiento con hidrocortisona y se añade como soporte inotrópico de rescate tratamiento con levosimendan, con bolo inicial de $6 \mu\text{g/kg}$ y perfusión posterior, con dosis máxima de $0,4 \mu\text{g/kg/hora}$, sin respuesta.

En la radiografía de tórax de control persisten los infiltrados pulmonares bilaterales. Parámetros analíticos con reacción leucemioide con leucocitos máximos de $96.880/\text{mm}^3$.

Se realiza leucoaféresis a las 20 horas del ingreso, con una disminución en la cifra de leucocitos de $96.880/\text{mm}^3$ a $70.500/\text{mm}^3$ sin presentar mejoría clara.

Reactantes de fase aguda en ascenso, máximos a los dos días de ingreso con PCR de $9,5 \text{ mg/dl}$ y procalcitonina de $525 \mu\text{g/ml}$.

Presenta coagulopatía con TP del 49%, por lo que se inicia el tratamiento con vitamina K.

Posteriormente, con el deterioro clínico presenta también alargamiento del tiempo de cefalina, junto con inestabilidad hemodinámica, por lo que se administra en dos ocasiones plasma fresco congelado. Anemización progresiva con Hb mínima de $9,5 \text{ g/dl}$ que requiere en dos ocasiones transfusión de concentrado de hematíes.

Fallece a las 27 horas de la intubación por parada cardíaca secundaria a hipoxemia y fallo multiorgánico.

8. Sabiendo que la prevención de la transmisión de la tos ferina es la estrategia terapéutica más eficaz.

¿Cuál de las siguientes opciones le parece correcta respecto a la vacunación de la tos ferina?

- Sólo está indicada en la población infantil menor de 7 años.
- Confiere inmunidad permanente.
- Tras la enfermedad no está indicada la vacunación frente a DTPa.
- Se recomienda administrar una dosis de DTPa a los 13-16 años.
- Los antecedentes familiares de convulsión contraindican su uso.

La respuesta correcta es la d.

La vacunación rutinaria de los niños y adolescentes es la medida preventiva más importante frente a la tos ferina. Actualmente se están proponiendo diferentes estrategias de vacunación para la prevención de la tos ferina en diferentes países. La inmunización universal para adolescentes y adultos, inmunización selectiva perinatal a mujeres embarazadas y a contactos estrechos de recién nacidos, son algunas de las estrategias propuestas. La estrategia Cocoon se recomienda, ya en algunos países de Europa (Francia, Alemania y Austria) y en Australia. Ésta propone la vacunación de todos los miembros de la familia convivientes con un recién nacido, ya que se ha demostrado que la fuente principal de contagio para los recién nacidos y lactantes no son los niños, sino los adultos convivientes con ellos. Esta estrategia se propone como una alternativa eficaz para aquellos países donde la inmunización universal no es factible.

La protección frente a la enfermedad típica empieza a desaparecer a los 3-5 años posteriores a la vacunación y es inapreciable a los 12 años. Es decir, no confiere inmunidad permanente (opción b).

En España la cobertura vacunal es del 95%. La vacuna antitos ferina acelular (DTPa: Difteria-Tétanos-Pertussis acelular) es la que actualmente se emplea. Se prepara con fracciones no tóxicas de *B. pertussis*. Es tan eficaz como la preparada con cocobacilos enteros, pero los efectos secundarios son mucho menores. No se dispone de vacuna de tos ferina sola, siempre está combinada con la antidiftérica y la antitetánica y en algunos preparados con Hepatitis B, *Haemophilus* o poliomielitis.

La DTPa sólo se emplea en menores de 7 años porque es partir de esa edad cuando los efectos debidos a la vacuna antidifteria y antitos ferina son frecuentes.

La vacuna anti-tos ferina incluye una se-

rie de 3 dosis y recuerdo o recuerdos periódicos para mantener la protección.

- Una dosis a los 2, 4, 6 meses.
- Un refuerzo a los 18 meses.
- Un recuerdo a los 4-6 años.

La vacunación de los niños mayores de 7 años, adolescentes y adultos, se realiza con dopa (toxoides diftérico, dosis baja para baja para adultos-toxoides tetánico-pertussis acelular, dosis baja para adultos).

La Asociación Española de Pediatría (AEP) recomienda desde el 2005 la administración de esta vacuna a los 13-16 años, sustituyendo a la vacuna tétanos-difteria (TD). También se insiste en que los adultos deben recibir una dosis de refuerzo de este preparado (DTPa) cada 10 años, especialmente personal sanitario o de las guarderías que tengan estrecha relación con recién nacidos o lactantes pequeños. Por lo tanto la vacuna está indicada en mayores de 7 años, pero en cada grupo de edad se administra una vacuna distinta (opción a).

En niños, tras la enfermedad, incluso si ésta ha sido confirmada mediante PCR o cultivo, se recomienda la vacunación con DTPa, ya que la duración de la inmunidad no está bien conocida y la vacuna DT no está disponible en España (opción c).

Tras la exposición, los contactos índices cercanos al caso índice menor de 7 años no inmunizados o con una inmunización incompleta deberán complementar la vacunación según el calendario vacunal. En los mayores de 11 años sin dosis de recuerdo con TD en los últimos 2 a 5 años deberán recibir una dosis de dtpa.

Los antecedentes de convulsiones en la familia no contraindican la inmunización (opción e). Aunque el riesgo de convulsiones está au-

mentado después de la inmunización con DTPa en niños con antecedentes familiares de convulsiones, éstas suelen ser febriles y tiene un pronóstico benigno. Son contraindicaciones para la inmunización: reacción anafiláctica inmediata, aparición de encefalopatía en la semana siguiente o una enfermedad neurológica inestable que predisponga a convulsiones.

DIAGNÓSTICOS FINALES

- Tos ferina.
- Insuficiencia respiratoria secundaria.
- Hipertensión pulmonar con hipoxemia refractaria.
- Fallo multiorgánico.

BIBLIOGRAFÍA

1. J. SurrIDGE, E. R. Segedin. Pertussis requiring intensive care. Arch Dis Child 2007;92: 970-5.
2. S. Pooboni, MD, DCH, MRCP, N.Roberts et al. Extracorporeal life support in pertussis. Pediatric Pulmonology 2003; 36: 310-5.
3. N.Halasha, F. Barr et al. Fatal pulmonary hypertension associated with pertussis in infants: does extracorporeal membrane oxygenation have a role? Pediatrics 2003; 112:1274-8.
4. M.Romano, M.Weber et al. Pertussis pneumonia, hypoxemia, hyperleukocytosis, and pulmonary hypertension: Improvement in oxygenation after a double volume Exchange transfusion. Pediatrics 2004;114:e 264-e6.
5. Seminars in pediatric infectious disease. Volume 17, Issue 1, January 2006, pages 14-19. Infection and critical care-part I.
6. Yeh S.Treatment and prevention of Bordetella pertussis in infant and children. UptoDate 2008. Acceso en www.uptodate.com
7. E.S.Bamberger, I.Srugo. What is new in pertussis? Eur J Pediatr 2008;167:133-9.

Caso clínico 5

Paciente de 12 años con fiebre intermitente, artralgias, vómitos y exantema

C. Benito Caldés, F. Alvarado Ortega

Varón de 12 años de edad sin enfermedades previas de interés, que consulta en urgencias por fiebre intermitente, vómitos, artralgias y lesiones cutáneas rojo violáceas dolorosas en palmas y plantas de 5 días de evolución. Previa consulta a su pediatra de zona, recibe tratamiento con amoxicilina 500 mg/8h durante los tres días previos al ingreso.

AP: Vacunaciones correctas. Resto sin interés. Sin ingresos previos.

AF: Sin interés.

EXPLORACIÓN FÍSICA EN URGENCIAS

BEG. Afebríl. Cardiopulmonar: normal. Abdomen: normal. Neurológico: consciente, orientado. Piel: algunos elementos purpúricos a nivel de palmas y plantas de pies. Sin inflamación articular evidente. El paciente ingresa en planta a cargo de la Unidad de Reumatología.

1. A la vista de la anamnesis y exploración clínica, ¿De los siguientes diagnósticos cuál sería el más compatible?
 - a. Púrpura de Schönlein-Henoch.
 - b. Cuadro séptico.
 - c. Fiebre mediterránea familiar.
 - d. Lupus eritematoso sistémico (LES).
 - e. Enfermedad mano, pie, boca.
- La púrpura de Shönlein-Henoch se caracteriza por la presencia de: 1) Manifestaciones cutáneas (80-100%), púrpura palpa-

ble en forma de habones, petequias o equimosis, que se inician en las extremidades inferiores y que raramente pueden afectar a extremidades superiores; 2) Manifestaciones articulares (65-75%), en forma de inflamación peri-articular dolorosa y no deformante; 3) Manifestaciones gastrointestinales (50-60%), generalmente en forma de dolor abdominal agudo, aunque también pueden aparecer vómitos, hemorragias digestivas...; 4) Manifestaciones renales (25-50%), que son las que marcan el pronóstico, siendo la hematuria microscópica la alteración más frecuente. Se descarta esta opción dado que el tipo de lesiones cutáneas que presenta nuestro paciente no son las características de esta enfermedad.

- Un cuadro séptico se caracteriza por mal estado general, coloración pálida-sucia de piel, mala perfusión periférica, fiebre o hipotermia, taquipnea, taquicardia, alteración del estado mental (irritabilidad o letargia y confusión). Pueden aparecer otras alteraciones, como son síntomas abdominales o manifestaciones cutáneas.
- En este momento no se puede establecer el diagnóstico de fiebre mediterránea familiar porque no cumple los criterios diagnósticos. El diagnóstico de fiebre mediterránea familiar se hace en base a los criterios de Tel Hashomer. El diagnóstico de

finitivo requiere 2 criterios mayores o 1 criterio mayor y 2 menores. El diagnóstico es probable si sólo está presente 1 criterio mayor y 1 menor:

Criterios mayores:

- Episodios de fiebre recurrente con serositis.
- Amiloidosis de tipo AA sin enfermedad predisponente.
- Respuesta favorable al tratamiento con colchicina.

Criterios menores:

- Episodios recurrentes de fiebre.
- Eritema erisipela-like.
- Fiebre mediterránea familiar en un familiar.
- El LES presenta afectación de múltiples órganos y sistemas con la aparición de manifestaciones mucocutáneas, músculo-esqueléticas, digestivas, renales, pulmonares, neuropsiquiátricas o hematológicas.
- La enfermedad mano-pie-boca (causada por el *Coxsackie* virus A 16) se caracteriza por fiebre de hasta 39°C y ligeros síntomas catarrales, apareciendo posteriormente úlceras en boca, respetando faringe, vesículas en manos y pies (sobre todo en el dorso) y lesiones cutáneas no vesiculosas en región glútea.

A la vista del razonamiento diagnóstico la opción más compatible podría ser la d.

ANALÍTICA AL INGRESO EN LA PLANTA

Hemograma: Hb: 11,8 g/dL. Leucocitos: 18.500 mm³ (N 90%, L 4%, M 4%, E 2%).

Coagulación: Plaquetas: 68.000 mm³. T protrombina: 73%, T cefalina: 43 s (35 s). Fibrinógeno: 296 mg%.

Bioquímica: Creatinina: 0,65 mg/dL. GOT/GPT: 40/55 UI/L. Bilirrubina T/D: 1,6/0,7 mg %. CPK: 48 UI/L. LDH: 1.194 UI/L. PCR 20 mg/L.

Hemocultivos (pendientes).

A las 12 horas del ingreso en la planta, presenta agitación y desorientación progresiva, junto con rigidez de nuca, motivo por el que se traslada a la UCIP.

EXPLORACIÓN FÍSICA AL INGRESO EN LA UCIP

Peso: 35 kg. FC: 110 lpm. FR: 35 rpm. PA: 85/48 mmHg, Temperatura: 38° C.

REG. Buen color de piel y mucosas. Bien nutrido e hidratado. Lesiones purpúricas dolorosas sobreelevadas en palmas y plantas (Fig. 1), alguna lesión purpúrica-petequial en región superior de tronco. AC: taquicárdico, rítmico, sin soplos. Relleno capilar lento. AP: buena ventilación pulmonar. Sin ruidos patológicos. Abdomen: difícil de valorar por defensa voluntaria. Neurológico: somnoliento y desorientado con crisis de agitación. Signos meníngeos positivos.

2. ¿Cuál es el tratamiento inmediato más indicado?

- a. Administración de antibióticos.
- b. Expansión de la volemia.
- c. Vasodilatadores.
- d. Expansión de la volemia, más inotrópicos.
- e. Factores de coagulación.

El tratamiento inmediato más indicado es la opción d.

Se realiza expansión de volemia, administración de plasma fresco congelado, SA 5% y soporte inotrópico con dobutamina/dopamina. Deterioro progresivo con fracaso respiratorio que precisa intubación e inicio de VM.

3. Ante los cambios acontecidos en el paciente, ¿cuál de los siguientes diagnósticos le parece ahora el más probable?

- a. Meningitis.
- b. Sepsis con repercusión meníngea.
- c. Shock séptico con meningitis.
- d. Encefalitis.
- e. Vasculitis.

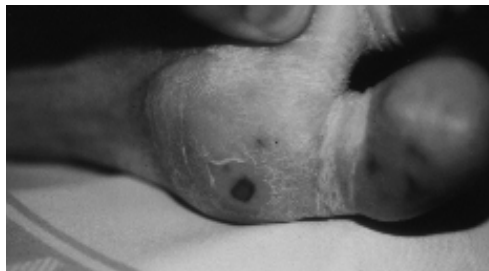

FIGURA 1. Lesiones purpúricas en la planta del pie derecho.

- Puede tratarse de una meningitis dada la presencia de fiebre, vómitos y signos meníngeos.
- También es posible el diagnóstico de sepsis con repercusión meníngea, dado que el paciente, además de presentar signos meníngeos, presenta signos clínicos y analíticos de sepsis, como son la fiebre, la taquicardia, la taquipnea y leucocitosis con neutrofilia en el control analítico.
- Cabe también la posibilidad de que se trate de un *shock séptico* dado que el paciente presenta además hipotensión arterial, que precisa de expansión de la volemia e inicio de drogas vasoactivas, y deterioro neurológico, que requiere intubación e inicio de ventilación mecánica.
- El diagnóstico de encefalitis también puede ser correcto, dado que ésta se caracteriza por la presencia de fiebre, taquicardia, síntomas y signos de hipertensión intracraneal (vómitos...), alteración del nivel de consciencia (irritabilidad que evoluciona a estupor y coma), convulsiones, focalidad neurológica e incluso puede llegar a producir inestabilidad hemodinámica.
- No se trata de una vasculitis, porque los síntomas predominantes suelen ser los cutáneos y, además, éstas no cursan ni con hipotensión ni deterioro neurológico.

La opción más probable es la número c.

4. ¿Cuál de las siguientes pruebas diagnósticas no considera necesaria en este contexto?

- PL.
 - Niveles de inmunoglobulinas.
 - Biopsia de las lesiones de piel.
 - EEG.
 - TAC craneal.
- Ante la presencia de rigidez de nuca y deterioro neurológico es necesario realizar una punción lumbar para descartar los diagnósticos de meningitis/encefalitis.
 - La realización de niveles de inmunoglobulina en este momento no aportaría información relevante para el manejo inmediato del paciente.
 - Una biopsia de las lesiones de la piel también nos ayudaría a conocer la etiología de las lesiones cutáneas que presenta nuestro paciente, incluso una valoración microbiológica.
 - Es conveniente un EEG para valorar la actividad eléctrica cerebral y relación con el deterioro del nivel de consciencia de nuestro paciente.
 - La TAC craneal es importante en la evolución para descartar la presencia de lesiones en relación al proceso infeccioso u otras alteraciones concomitantes, como son el edema, accidentes cerebrovasculares, hematomas, abscesos, etc.

No es correcta la respuesta b.

Punción lumbar: LCR a tensión normal. Bioquímica: 680 células (70% N), proteínas: 78 mg/dL, glucosa: 47 mg/dL, Cloro 115 mEq/L. Gram LCR: células inflamatorias, no se observan bacterias.

EEG: trazado lento generalizado por sufrimiento cerebral difuso sin signos de focalidad.

Labstix: pH 6. Sangre -.

Hemocultivos.

Se pauta cefotaxima a 200 mg/kg/i.v.

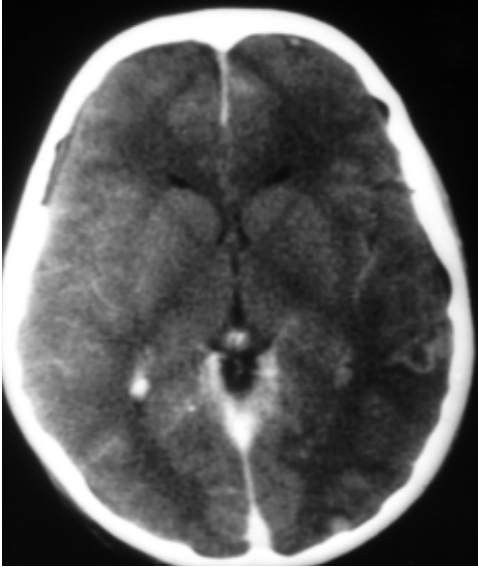


FIGURA 2. Zona de hipercaptación en anillo a nivel de región temporal izquierda.

Evolución:

- 2- 3º día ingreso: desaparece fiebre, manteniendo una situación hemodinámica estable.
- 4º día ingreso: Microbiología LCR y Hemocultivos al ingreso: *Staphylococcus aureus* (CMI µg/ml): ampicilina (R), cefotaxima (S) = 1, Cloxacilina (S) $\leq 0,5$, Gentamicina (S) ≤ 1 .

Se cambia el tratamiento antibiótico por cloxacilina, gentamicina IV.

P Lumbar: 800 cél (50% PMN, 50% monocitos), proteínas 212 mg %, glucosa 47 mg %. Cultivo estéril.

Reaparece fiebre. Hemiparesia derecha. Soplo sistólico III/IV con hepatoesplenomegalia dolorosa 2 cm.

5. ¿Cuál de las siguientes pruebas diagnósticas no considera necesaria en este contexto?

a. TAC craneal.

- b. Ecocardiografía transesofágica.
- c. Fondo de ojo.
- d. Ecocardiografía transtorácica.
- e. RMN cerebral.

- Es importante realizar la TAC craneal dado que ha aparecido un nuevo síntoma neurológico que es la hemiparesia derecha.
- Tanto el ecocardiograma transesofágico como el transtorácico podrían realizarse, dado que a la exploración el paciente presenta un soplo sistólico y hay que descartar una posible endocarditis. Primero se realizará el transtorácico, ya que es una prueba menos invasiva. Las indicaciones del ecocardiograma transesofágico son: mala "ventana" ecográfica, patología valvular aórtica o mitral, infección de marcapasos y otros catéteres intracavitarios, cambios en las dimensiones de la raíz aórtica en la exploración transtorácica, alta sospecha clínica y ecografía transtorácica negativa, falta de respuesta al tratamiento o la presencia de insuficiencia cardíaca.
- El fondo de ojo es importante para descartar la presencia de hipertensión intracranial, embolismo séptico, etc.
- La RM> cerebral no sería una prueba de imagen de elección en este paciente.

La opción correcta es la e.

TC craneal (Fig. 2) Área de hipercaptación en anillo en región temporal izquierda y pequeñas zonas similares en lóbulo frontal y parietal del mismo lado compatible con émbolos sépticos.

Fondo de ojo: normal.

Ecocardiografía TT (Fig. 3) Lesiones verrugosas en válvula mitral. Insuficiencia mitral moderada y derrame pericardico leve-moderado. Con la confirmación diagnóstica de endocarditis por *S. aureus* y sin evolución.

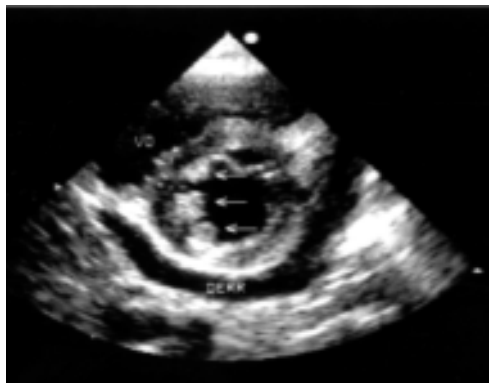

FIGURA 3. Lesiones verrugosas de la válvula mitral. Derrame pericárdico.

6. ¿Qué consideración terapéutica estaría indicada en el manejo de este paciente?

- Anticoagulación.
 - Corticoides.
 - Cirugía valvular urgente.
 - Cambio antibióticos.
 - Plasmaféresis.
- La endocarditis infecciosa es una entidad de difícil tratamiento, donde el diagnóstico definitivo no suele ser fácil. El tratamiento de la endocarditis infecciosa incluye la administración de antibióticos durante un periodo de tiempo prolongado (4-6 semanas). El germen responsable de la endocarditis de este paciente fue el *S. aureus* y el tratamiento empleado (cloxacilina y gentamicina) es el correcto dado que dicho germen es sensible a ambos antibióticos, tal y como muestra el antibiograma. La cirugía urgente está indicada de forma excepcional en determinados casos. Entre las indicaciones de cirugía se encuentran las indicaciones hemodinámicas: el fallo cardíaco progresivo refractario al tratamiento médico, la obstrucción valvular, la extensión perivalvular de la infección, la persistencia de bacteriemia a pesar del tratamiento antibiótico adecuado, prótesis inestables. Las

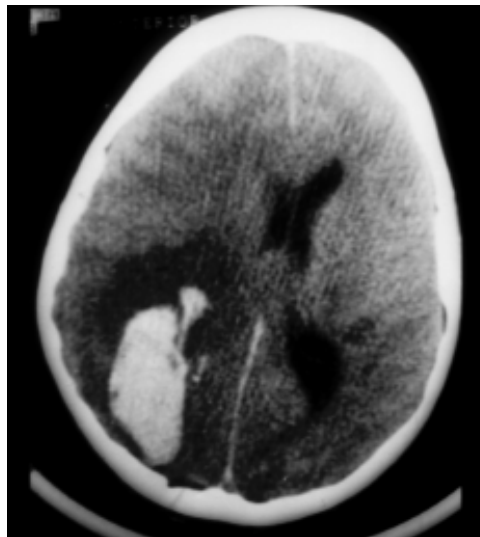


FIGURA 4. Infarto hemorrágico temporo occipital derecho. Herniación subfalciaria y transtentorial secundarias.

indicaciones quirúrgicas por la infección en sí, engloban, la persistencia de la bacteriemia a pesar del tratamiento antibiótico, endocarditis fúngica, ruptura del seno de Valsalva o del septo ventricular y la presencia de fenómenos embólicos significativos, sobre todo cuando están implicadas la válvula mitral o aórtica.

La opción correcta es la c.

10º día del ingreso

Control ecocardiográfico: persisten las lesiones verrugosas la válvula mitral, observándose que una de ellas ha disminuido de tamaño. ¿Desprendimiento?, ¿Se correlaciona con la clínica? Se decide el tratamiento quirúrgico tras presentación a cirugía cardiovascular.

Empeoramiento neurológico brusco. Clínica de descerebración.

TAC craneal (Fig. 4): infarto hemorrágico temporo occipital derecho con importante efecto masa, y herniación subfalciaria y transtentorial secundarias. Intervención quirúrgica urgente por neurocirugía para evacuación del

TABLA I. GÉRMENES MÁS FRECUENTES

Válvula nativa	1) El subaguda: 80 a 95% cocos grampositivos (<i>S. viridans</i> , <i>Streptococcus spp.</i> , <i>Enterococcus spp.</i> , <i>Staphylococcus spp.</i>); 10% bacilos gramnegativos (grupo HACEK – <i>Haemophilus</i> , <i>Actinobacillus</i> , <i>Cardiobacterium</i> , <i>Eikenella</i> , <i>Kingella</i>) – y otros) 2) El aguda: <i>Staphylococcus aureus</i>
Válvula protésica	Precoz: 50% <i>Staphylococcus spp.</i> Otros: bacilos gram negativos, <i>Streptococcus spp.</i> , <i>Corynebacterium spp.</i> , <i>Enterococcus spp.</i> , hongos (<i>Aspergillus spp.</i> , <i>Cándida spp.</i> , etc.) Tardía: <i>Streptococcus spp.</i> , <i>Enterococcus spp.</i> , <i>S. epidermidis</i> , <i>S. aureus</i> , bacilos negativos, <i>Corynebacterium spp.</i> , hongos
Gram	
UDIV (usuario de droga i/v)	El derecha: <i>S. aureus</i> , <i>S. epidermidis</i> , <i>S. viridans</i> , bacilos Gram negativos, hongos El izquierda: igual que no UDIV

hematoma. Fallece 24 horas más tarde en muerte cerebral. EEG: trazado isoelectrico.

DIAGNÓSTICOS FINALES

- Shock séptico.
- Endocarditis infecciosa.
- Meningitis bacteriana.
- Infarto cerebral.

ENDOCARDITIS INFECCIOSA

La endocarditis infecciosa (EI) es una infección del endocardio, de forma preferente sobre áreas cardíacas con lesiones previas. Aparece en niños portadores de cardiopatías congénitas y/o cirugía cardiaca previa (90%). La lesión del endocardio característica de la EI es la verruga/vegetación, proceso inflamatorio caracterizado por la presencia de microorganismos, agregados de plaquetas, fibrina y células inflamatorias.

Su etiología está en relación con microorganismos, preferentemente Grampositivos, no siendo raras las bacterias Gramnegativas en pacientes con hospitalizaciones repetidas y hongos en inmunodeprimidos (Tabla I).

La indicación de cirugía como quedó referido anteriormente engloba indicaciones he-

modinámicas e indicaciones desde el punto de vista infeccioso. El diagnóstico es difícil, pues los síntomas son en principio inespecíficos y sólo se piensa en el cuadro cuando aparecen cambios en la auscultación cardíaca de un paciente con cardiopatía congénita o la aparición de un soplo en un niño previamente sano.

En el hemograma se detecta leucocitosis con desviación a la izquierda, neutrofilia y aumento de la PCR. El hemocultivo es positivo –en aproximadamente un 90% de los casos– para un microorganismo de los habitualmente responsables de este cuadro.

La ecocardiografía transesofágica (ECTE) permite una mejor definición de las válvulas cardíacas, pudiendo detectarse vegetaciones, diagnosticar posibles complicaciones relacionadas con la endocarditis y valorar la repercusión hemodinámica –grado de insuficiencia valvular, tamaño y función ventricular, etc. – La vegetación se define como una masa de aspecto irregular adherida a las valvas o al anillo protésico, de densidad ecogénica similar a la de los trombos y movilidad errática e independiente del movimiento valvular. Es admitido que las vegetaciones que más embolizan son las

TRATAMIENTO (GUÍA SANFORD 2008)**Tratamiento empírico inicial o germen no identificado**

	Antibiótico de elección	Alternativa en alérgico	Tiempo de tratamiento
Válvula nativa	Penicilina G 20 M UI/d i.v. (o aminopenicilina) + oxacilina + gentamicina	Vancomicina (o teicoplanina) + gentamicina o daptomicina	4 semanas (Si es <i>Staphylococcus</i> : 6 sem.)
Válvula protésica	Precoz: menos de 2 meses de cirugía: glucopéptido + gentamicina + rifampicina Tardía: más de 2 meses de cirugía: glucopéptido + gentamicina con o sin rifampicina		6 semanas (gentamicina 2 sem.)
El derecha en UDIV	Vancomicina	Daptomicina	4 semanas

	Plan de elección	Alternativa	Tiempo de tratamiento
Válvula nativa: según sensibilidad a meticilina	SMS: nafcillin (oxacilina) + gentamicina SMR: vancomicina con o sin gentamicina	En alérgicos: Cefazolina + gentamicina o Vancomicina con o sin gentamicina	4-6 sem. (gentamicina 3 a 5 días)
Válvula protésica: según sensibilidad a meticilina	SMS: cefalosporina 1 G + gentamicina + rifampicina SMR: vancomicina + gentamicina + rifampicina	En alérgicos: vancomicina + gentamicina + rifampicina	6 sem. (gentamicina 2 sem.)
El tricuspídea (habitualmente UDIV)	Igual que en válvula nativa	Igual que en válvula nativa o daptomicina	4 sem

Formas no graves ni complicadas y SMS: 2 sem de biterapia i.v., seguido o no de antibioterapia oral

El por otros gérmenes

Agente	Plan terapéutico
Cocobacilos Gram negativos de lento crecimiento (grupo HACEK)	Ceftriaxona durante 4 sem. O ceftriaxona + gentamicina, durante 2 sem. O ampicilina + gentamicina, durante 4 sem En alérgicos a betalactámicos: quinolona o cotrimoxazol
<i>Salmonella</i> spp.	Ceftriaxona o cefotaxima, ampicilina o ciprofloxacino, de 4 a 6 sem
<i>Brucella</i> spp. nos	Tetraciclina 2 g/d (o doxiciclina 200 mg/d) + gentamicina + rifampicina por no me- de 6 semanas. Frecuentemente debe asociarse cirugía
Enterobacterias sem	Según sensibilidad: cefalosporina III G (o FQ o imipenem) 4 a 6 sem.+ amikacina 2
<i>Pseudomonas aeruginosa</i> o <i>Serratia</i> spp.	Según sensibilidad: ceftazidima (o FQ) 6 semanas + amikacina 2 sem
<i>Streptococcus</i> grupos A,B,C,G	Penicilina G (o ceftriaxona), 4 a 6 sem con o sin gentamicina, 2 sem.
<i>S. pneumoniae</i> <i>Coxiella burnetti</i>	Penicilina G (o ceftriaxona) por 4 sem Elección: doxiciclina 200 mg/d + cloroquina 600 mg/d, durante 1 año o más Alternativa: doxiciclina (o cotrimoxazol) + rifampicina (o quinolona), por 2 ó 3 años o más
<i>Neisseria gonorrhoeae</i>	Ceftriaxona 2 g c/12 h., 4 a 6 sem.
Hongos: <i>Aspergillus fumigatus</i> <i>Candida</i> spp. sem).	Anfotericina B 0,6 a 0,8 mg/k/d en perfusión hasta completar 1,2 a 2 g (o por 6 sem).

Duración del tratamiento

Germen causal, su sensibilidad, uso de monoterapia o de asociación:	2 ó 4 semanas si <i>Streptococcus</i> spp. sensible a penicilina, según se asocie o no a aminoglucósido. 6 semanas si <i>Streptococcus</i> spp. menos sensible o <i>Enterococcus</i> spp. 4 ó 6 semanas para <i>Staphylococcus</i> spp. o bacilos Gram negativos
Asiento de la EI:	Válvula aórtica o mitral: mínimo 4 semanas Válvula tricúspide: 2 ó 4 semanas según bi o monoterapia
Naturaleza de la válvula:	Nativa: 4 a 6 semanas Protésica: no menos de 6 semanas
Existencia de localización infecciosa secundaria	Foco séptico a distancia: no menos de 6 semanas
Resultado del cultivo valvular	Si el cultivo es negativo: 2 semanas de tratamiento postcirugía, a excepción de los gérmenes que necesitan tratamiento prolongado De lo contrario: 6 semanas

localizadas sobre la válvula mitral; según otros trabajos el riesgo de embolización no está tanto en relación con el lugar de asiento y tamaño de la vegetación, sino con el microorganismo responsable. Cuando el tamaño de la vegetación aumenta o permanece igual con el tratamiento, el riesgo de complicaciones es mayor: embolia, necesidad de reemplazo valvular, formación de abscesos, etc.

Entre los **factores de riesgo** de EI cabe destacar:

- Cicatrización de válvula cardíaca en relación con fiebre reumática o patología valvular.
- Válvula cardíaca artificial.
- Defecto cardíaco congénito.
- Miocardiopatía.
- Episodio anterior de endocarditis.
- Prolapso de la válvula mitral con regurgitación significativa.

Sobre estas condiciones influyen aquellas circunstancias en que se pueden producir bacteriemias como:

- Uso intravenoso de drogas.
- Procedimientos dentales.

- Intervenciones quirúrgicas ORL: amigdalectomía, adenoidectomía.
- Cirugía del tracto gastrointestinal, urinario.
- Catéteres centrales, etc.

La **clínica** va estar en relación con la bacteria responsable de la infección, densidad de colonización, extensión del defecto cardíaco estructural, así como con la respuesta del paciente a la infección. Existe un período aproximado de dos semanas entre la bacteriemia y la aparición de malestar general, fiebre, escalofríos, fatiga, pérdida de peso, tos, dolor muscular y articular.

El **diagnóstico** viene dado por una alta sospecha clínica en un paciente con antecedentes de cardiopatía congénita y la demostración por ecocardiografía de la presencia de vegetaciones a nivel valvular, que queda confirmado por el aislamiento de un microorganismo en el hemocultivo. Para el diagnóstico se utilizan los criterios de Duke modificados, introducidos por Durack:

Criterios mayores

1. Hemocultivos positivos para EI:
 - a. Microorganismos típicos de EI en 2 hemo-

- cultivos separados: *S. viridans*; *S. bovis*; *HA-CEK*; *S. aureus* o *Enterococcus* adquiridos en la comunidad sin foco primario.
- b. Hemocultivos persistentemente positivos. Hemocultivos extraídos con más de 12 horas de separación 3/3 positivos o la mayoría de 4 o más hemocultivos separados (con 1 hora al menos entre el primero y el último).
2. Evidencia de afectación endocárdica:
 - a. Eco positivo: vegetación en válvula o próxima, o en choque de turbulencia. En material protésico en ausencia de explicación anatómica. Absceso. Nueva dehiscencia parcial de válvula protésica.
 - b. Nueva regurgitación valvular (el soplo no es suficiente).
- a. Microorganismos en cultivos o histología de vegetación, o en émbolo periférico, o en absceso intracardíaco confirmados por histología.
 - b. Vegetación o absceso intracardíaco confirmados por histología.
2. Criterios clínicos:
 - a. Dos criterios mayores.
 - b. Un criterio mayor y 3 menores.
 - c. Cinco criterios menores.
- Posible: hallazgos sugestivos de EI que no la hacen definitiva ni la rechazan.
 - Rechazo:
 1. Diagnóstico distinto justificado.
 2. Cese de la clínica en menos de 4 días de tratamiento antibiótico.
 3. Histología negativa tras cirugía o necropsia tras menos de 4 días de tratamiento antitrombótico.

Criterios menores

1. Predisposición: cardiopatía predisponente o adicción a drogas por vía parenteral.
2. Fiebre > 38°C.
3. Fenómenos vasculares: émbolos en arterias mayores, infartos pulmonares sépticos, aneurismas micóticos, hemorragia intracraneal, hemorragia conjuntival y lesiones de Janeway.
4. Fenómenos inmunológicos: glomerulonefritis, nódulos de Osler, manchas de Roth y factor reumatoide.
5. Ecocardiograma sugestivo sin hallazgo de criterios mayores.
6. Hemocultivos sugestivos que no cumplen criterios mayores: positivos, excluyendo un solo hemocultivo con *Staphylococcus coagulasa* negativo y gérmenes no asociados a EI.
7. Serología positiva para gérmenes asociados a EI.

Criterios para el diagnóstico de EI

- Definitiva:
 1. Criterios patológicos:

PREVENCIÓN (CIRCULATION 2008)

En la actualidad la AHA ha restringido de forma importante las indicaciones de profilaxis antibiótica en este grupo de pacientes, estando sólo indicada ante la realización de procedimientos dentales que implican la manipulación del tejido gingival o de la región periapical del diente o perforación de la mucosa oral en los siguientes pacientes:

- Portadores de válvulas protésicas.
- Antecedente de endocarditis infecciosa.
- Determinadas cardiopatías congénitas.
- Receptores de trasplante cardíaco que desarrollan valvulopatías.

El tratamiento utilizado es la amoxicilina en dosis única 30-60 minutos antes de la intervención. Los pacientes alérgicos a penicilinas pueden emplear la clindamicina, azitromicina, claritromicina o cefalexina (ver protocolo, *Circulation* 2008).

BIBLIOGRAFÍA

1. Alvarado F, Ruza F. Tratamiento antibiótico empírico. En: *Tratada de Cuidados Intensivos Pediátricos*. F Ruza, Ed. Norma Capital. Ediciones, Madrid; 2002:1594-605.
2. Ferrieri P, Gewitz MH, Gerber MA et al. Unique Features of Infective Endocarditis in Childhood. *Circulation* 2002;105: 2115-27.
3. Gilbert, DN, Moellering RC, Eliopoulos GM, Sande MA. *The Sanford Guide to antimicrobial therapy* 2008, 38TH Ed.
4. Horstkotte, D, Follath F, Gutschik E et al. The Task force on infective endocarditis of European Society of cardiology. Guidelines on prevention, diagnosis and treatment of infective endocarditis. *European Heart Journal* 2004;00:1-37.
5. Li JS, Sexton DJ, Mick N et al. Proposed modifications to the Duke criteria for the diagnosis of infective endocarditis. *Clin Infect Dis* 2000;30:633-8.
6. Nishimura RA, Carabello BA, Faxon DP et al. Focused Updated on Infective Endocarditis. *Circulation* 2008;118:887-96.
7. Tolan RW, Jr, Klerman MB, Frank M et al. Operative intervention in active endocarditis in children: report of a series of cases and reviews. *Clin Infect Dis* 1992;14:852-62.
8. Wilson W, Taubert KA, Gewitz M et al. AHA Guideline. Prevention of Infective Endocarditis. *Circulation* 2007;116:1736-54.

Caso clínico 6

Edemas generalizados, fiebre y dolor abdominal

I. Oluego Erroz, A. Rodríguez Núñez

Niño de 9 años con diagnóstico previo de síndrome nefrótico mal controlado que es trasladado a la UCIP procedente de la planta donde había ingresado por descompensación hídrica. En las últimas 10 horas presenta empeoramiento con fiebre, dolor abdominal, mal estado general y dificultad respiratoria. Mantiene diuresis y tensión arterial dentro de lo normal.

ANTECEDENTES PERSONALES

Síndrome nefrótico diagnosticado hace 2 años. Seguimiento irregular en el Servicio de Nefrología. En su historial figura que toma el tratamiento corticoideo de forma inconsistente. Actualmente no recibía tratamiento.

ANTECEDENTES FAMILIARES

Madre fallecida. Padre con diabetes mellitus tipo I. Hermana de 20 años sana.

EXPLORACIÓN FÍSICA

Afectación del estado general. Aumento del trabajo respiratorio con retracciones subcostales e intercostales. Piel caliente. Gradiente térmico hasta tobillos. Relleno capilar 2 segundos. AP: hipoventilación bilateral. Percusión torácica mate bilateral. AC: soplo sistólico II/VI en BEI bajo. Tonos fuertes y rítmicos. Consciente y orientado. Agitado. Distensión abdominal marcada. Abdomen doloroso a la pal-

pación profunda de forma difusa, depresible. Presenta hepatomegalia de dos traveses. Edemas generalizados (hidrocele bilateral edema a tensión en miembros inferiores).

Somatometría: peso 28 kg, talla 130 cm.

CONSTANTES VITALES

FC: 135 lpm. Tª 39°C. TA 122/62 mmHg. FR 47 rpm. SatO₂ 90% (O₂ en gafas a 3 l/min)

ANALÍTICA DE SANGRE AL INGRESO EN PLANTA

Hb 10,3 g/dl, Hcto 34%. Leucocitos 6.130 (fórmula normal), Plaquetas 215.000/mm³, TP 103%, TTPa 71 (control 32 seg) Ratio 2,22. Fibrinógeno: 682 mg/dl. Bioquímica: Urea 65 mg/dl. Creatinina 0,7 mg/dl, Glucosa 61 mg/dl. Proteínas totales 4,1 g/dl. Albúmina <1 g/dl. Na 120 mEq/l, K 4,6 mEq/l, Cl 93 mEq/l. Gasesometría venosa: ph 7,49 pCO₂ 27,3 mmHg. HCO₃⁻ 24 mmol/l, EB -2 mmol/l.

1. ¿Cuál de éstos no te parece un juicio clínico a tener en cuenta en este paciente ?

- Sepsis secundaria a foco respiratorio.
- Disfunción neurológica secundaria a hiponatremia.
- Insuficiencia cardíaca aguda.
- Insuficiencia respiratoria aguda secundaria a retención hídrica.
- Peritonitis primaria.

La respuesta correcta es la b.

TABLA I. COMPLICACIONES DEL SÍNDROME NEFRÓTICO

<i>Complicación</i>	<i>Mecanismos</i>	<i>Problemas</i>
Edemas	Repleción intravascular inadecuada Retención primaria de sodio	EAP Hipovolemia: IRA Ascitis: peritonitis primaria
Hiperlipidemia	Estímulo de la síntesis hepática Disregulación de la homeostasis lipídica	Aterosclerosis más precoz?
Hipercoagulabilidad	Disminución de la ATIII Hiperfibrinogenemia Disregulación de la actividad de las proteínas C y S	Trombosis venosas y arteriales
Trombosis venosa renal	Hipercoagulabilidad	Macrohematuria, dolor en fosa renal, masa renal, varicocele izquierdo
Desnutrición	Aumento del catabolismo proteico de proteína en orina	Riesgo de infección Retraso del crecimiento
Inmunosupresión	Pérdida de inmunoglobulinas Deficit de proteínas opsonizante en el líquido peritoneal Desnutrición	Sepsis Celulitis Peritonitis primaria Varicela grave
Alteración de la mineralización ósea	Disminución de la síntesis de vit D secundario	Hipocalcemia e hiperparatiroidismo Retraso del crecimiento

2. ¿Cuál le parece el juicio clínico inicial más probable?

- Sepsis severa secundaria a foco respiratorio.
- Disfunción neurológica secundaria a hiponatremia aguda.
- Insuficiencia cardíaca aguda.
- Insuficiencia respiratoria aguda secundaria a retención hídrica.
- Peritonitis primaria.

La respuesta correcta es la a.

Comentario conjunto para las preguntas 1 y 2

Los pacientes con síndrome nefrótico son susceptibles de diversas complicaciones en el curso de su enfermedad (ver Tabla I).

El paciente cumple criterios para el síndrome de respuesta inflamatoria sistémica (SIRS) pues tiene taquipnea con alcalosis respiratoria, taquicardia y fiebre. Así mismo, la presen-

cia de fiebre orienta a la presencia de una infección en posible relación con la inmunosupresión adquirida que padecen los pacientes con síndrome nefrótico, por lo que el diagnóstico de sospecha de sepsis es la primera posibilidad. Presenta datos de disfunción orgánica (coagulopatía, hipoxemia) indicando que se trata de una sepsis severa. El foco de diseminación infecciosa más frecuente es el tracto respiratorio y la exploración del paciente orienta hacia un problema respiratorio, ya que presenta dificultad respiratoria y la auscultación es patológica por lo que la opción a es posible y la opción más probable.

El paciente presenta una hiponatremia severa (opción b). Sin embargo, está alerta y orientado. La agitación que presenta probablemente se encuentra en relación con la hipoxia o dolor. La hiponatremia produce sintomatología neurológica cuando se produce de forma

brusca. Lo más característico es la disminución del nivel de conciencia con letargo progresivo. Las convulsiones aparecen con más frecuencia en los niños pequeños y en relación a cambios rápidos de los niveles de sodio. La hiponatremia dilucional que presenta este paciente posiblemente se ha desarrollado a lo largo de días y es poco probable que sea la responsable de la agitación, por lo que consideramos que de las opciones propuestas se trata de la menos probable.

El paciente presenta datos que podrían orientar hacia la presencia de insuficiencia cardíaca aguda, como la sobrecarga hídrica, los edemas, la dificultad respiratoria con hipoxemia y la hepatomegalia. Sin embargo, el diagnóstico de insuficiencia cardíaca aguda es poco probable en presencia de un relleno capilar normal, diuresis conservada y una TA normal. Además, no presenta ritmo de galope. La presencia de un soplo sistólico en este contexto tiene poco significado ya que la anemia que padecen los pacientes con síndrome nefrótico puede ocasionar pequeños soplos funcionales. Por lo tanto, consideramos que aunque no se puede descartar, ésta no es la opción más probable (opción c).

El paciente presenta evidencia de sobrecarga hídrica con edemas generalizados, hiponatremia e insuficiencia respiratoria en un contexto de hipoalbuminemia severa. La presencia de hipoventilación bilateral podría orientar a la presencia de derrame pleural bilateral por lo que opción d es posible y debe considerarse. Sin embargo, la retención hidrosalina por sí misma no explica la fiebre ni las alteraciones de la coagulación que presenta el paciente. Así mismo no existe HTA que sería de esperar si la clínica del paciente respondiera principalmente a un estado de hipervolemia debido a enfermedad renal. Por otro lado la hipoventilación bilateral con percusión mate de ambos hemotórax podría corresponder a

patología parenquimatosa pulmonar como consolidación o atelectasias, por lo que en nuestra opinión esta opción no es la más probable, al menos en ese momento evolutivo.

La presencia de dolor abdominal en un paciente con síndrome nefrótico que tiene fiebre es sugestiva de peritonitis (opción e). No obstante, se trata de una complicación infrecuente. El dolor abdominal es un síntoma inespecífico que puede deberse a afectación digestiva o extradigestiva por lo tanto consideramos que se trata de un diagnóstico posible pero no la primera opción en ese momento.

Se han propuesto algunas de las opciones posibles pero existen otras posibilidades diagnósticas que deberían plantearse en el diagnóstico diferencial de este paciente. Por ejemplo, la trombosis de la vena renal (TVR) es una complicación que se puede ver en el síndrome nefrótico debido a la hipercoagulabilidad. Es causa de dolor abdominal que aunque suele estar localizado en la fosa renal y región lumbar en ocasiones es generalizado. En los casos típicos se palpa una masa abdominal (riñón aumentado de tamaño), la orina es hematúrica y el paciente (típicamente un lactante deshidratado) tiene fiebre. Así mismo es típica la presencia de dolor irradiado al testículo y varicocele izquierdos. Si no se detecta a tiempo o la instauración de la TVR es paulatina pueden producirse embolismos pulmonares que se manifiestan con disnea y dolor torácico o en los casos más graves con hipoxemia e insuficiencia respiratoria franca. La estasis vascular y la inmovilidad que suelen presentar los pacientes con anasarca favorecen su aparición.

3. ¿Qué abordaje inicial te parece prioritario en este paciente?

- a. Evaluación del grado de compromisos respiratorio y circulatorio.

- b. Inicio de tratamiento antibiótico empírico.
- c. Corrección de la hiponatremia.
- d. Administración de corticoides.
- e. Acceso vascular central urgente.

La respuesta correcta es la a.

Comentario

Nuestra prioridad debe ser mantener una vía aérea permeable y poner los medios (exploración clínica, monitorización y pruebas complementarias) que nos permitan establecer el grado de disfunción respiratoria y circulatoria que presenta el paciente (opción a) de una forma rápida y eficaz para establecer las medidas de soporte vital necesarias.

El resto de las opciones propuestas son importantes, pero no prioritarias. Es probable que este paciente precise antibióticos intravenosos (opción b) de forma empírica y seguramente sea la segunda prioridad tras el establecimiento de un soporte respiratorio. El ajuste de la pauta de corticoterapia (opción c) es necesario en relación con su patología de base y la posible insuficiencia suprarrenal relativa (necesidad de pauta de estrés), pero podrá hacerse tras la estabilización inicial. La corrección de la hiponatremia (opción d) no es una prioridad pues como se discutió previamente no es probable que esté contribuyendo de forma significativa a la situación clínica del paciente. Dado que la situación hemodinámica del paciente es estable el acceso vascular central no nos parece urgente. No creemos que ofrezca en este momento ventajas significativas respecto al acceso vascular periférico (opción e) ni en términos de monitorización ni tratamiento.

3. Si consideraras que la respuesta correcta es la e, ¿cuál sería la principal indicación para establecer un acceso vascular central en este paciente?

- a. Administración de líquidos de forma rápida y segura.

- b. Administración de drogas vasoactivas.
- c. Monitorización de la PVC.
- d. Monitorización de la SvO₂ central.
- e. Nutrición parenteral central hiperosmolar.

4. ¿Cómo calificarías el grado de compromiso cardiorrespiratorio que padece el paciente en ese momento?

- a. Presenta disfunción respiratoria compensada sin disfunción circulatoria.
- b. Presenta disfunción respiratoria y circulatoria compensadas.
- c. Presenta disfunción respiratoria descompensada y disfunción circulatoria compensada.
- d. Está en fracaso respiratorio y circulatorio.
- e. Presenta fracaso respiratorio franco y disfunción circulatoria compensada.

La respuesta correcta es la c.

Nuestro paciente presenta en ese momento al menos una disfunción respiratoria descompensada como pone de manifiesto la presencia de taquipnea, dificultad respiratoria, la necesidad de oxígeno suplementario para mantener una saturación de hemoglobina lícite y la agitación.

El objetivo de la administración de oxígeno es doble; por un lado, tratamos de evitar la hipoxia y, por otro, reducir el trabajo respiratorio y circulatorio. En ese sentido es importante utilizar un sistema que nos permita administrar concentraciones regulables de oxígeno (sistemas de alto flujo o mezcladores) que nos van a permitir monitorizar la evolución de la disfunción respiratoria.

La utilización de sistemas de bajo flujo en pacientes graves entraña riesgos. Por un lado, concentraciones inadecuadamente altas pueden ser dañinas (atelectasias resortivas, depresión del centro respiratorio en pacientes con insuficiencia respiratoria crónica) a la vez que la utilización de mascarillas simples con

bajos flujos pueden favorecer la reinspiración del CO₂ exhalado produciendo depresión del impulso respiratorio de forma inadvertida.

Concretamente en el caso de nuestro paciente no podemos saber con certeza el grado de compromiso respiratorio que padece, ya que no conocemos la FiO₂ aportada, pero, teniendo en cuenta la demanda inspiratoria estimada para su edad es probable que con 3 lpm de oxígeno la FiO₂ sea elevada y se encuentre en una situación cercana al fracaso respiratorio. Nuestra misión debe ser proporcionar oxígeno y establecer un soporte de la función respiratoria que evite el progreso al fracaso respiratorio.

La principal función del sistema circulatorio es mantener una presión de perfusión tisular suficiente que asegure un adecuado metabolismo celular. Para ello es necesaria una tensión arterial media suficiente. La tensión arterial depende del gasto cardíaco y de las resistencias vasculares periféricas. El fallo de uno de los componentes intenta ser compensado por el otro para mantener la perfusión. Son los signos producidos por estos mecanismos de compensación, y no la tensión arterial los que nos van a permitir evaluar el grado de compromiso hemodinámico de forma precoz. Debemos evaluar datos como la taquicardia, el relleno capilar, la temperatura distal, la fuerza de los pulsos, la auscultación cardíaca, la diuresis, etc., para hacernos una idea del grado de disfunción y el mecanismo involucrado. Ninguno de estos signos son específicos ya que se alteran en situaciones clínicas frecuentes como la fiebre, el frío, el calor, el estrés etc., pero, tomados en conjunto son la forma más fiable y accesible de evaluar la hemodinámica del paciente. En concreto, nuestro paciente tiene una disfunción circulatoria compensada, pues presenta taquicardia y ligera alteración de la perfusión cutánea con gradiente térmico hasta tobillos y relleno capilar ligeramente prolongado.

Evolución: se realiza una Rx tórax que muestra derrame pleural bilateral y consolidación pulmonar en LID. Se administra oxígeno con mascarilla Venturi al 50 % con una SatO₂ de 89-90%. La gasometría arterial muestra una pO₂ 61 mmHg, un ph 7,26 un pCO₂ 57 mmHg HCO₃⁻ 20 mmol/l EB -4 mmol/l. Ácido láctico de 2,1 mEq/L. El paciente presenta dificultad respiratoria creciente y signos de fatiga alternando fases de hiperpnea con hipopnea. Está muy agitado, pero consciente. Se decide iniciar soporte ventilatorio.

5. ¿Qué opción de las propuestas te parece más adecuada?

- Conexión a VNI modo CPAP y si fracasa BIPAP.
- Conexión a VNI modo BIPAP. Evaluación de la respuesta a las 12 horas y si fracasa intubar.
- VNI modo BIPAP con evaluación precoz clínica y gasométrica. Si falta de respuesta intubar y ventilar con SIMV+ PS.
- Intubación urgente y conexión a Ventilación con presión soporte.
- Intubación urgente y conexión a VMC modalidad CMV por volumen.

La respuesta correcta es la c.

La clínica y radiología del paciente orientan a la presencia de una insuficiencia respiratoria de tipo restrictivo debido a la presencia de derrame pleural, consolidación, congestión vascular pulmonar y distensión abdominal, por lo es necesario aplicar presión positiva a la vía aérea para mejorar la oxigenación. En este sentido la aplicación de VNI modo CPAP (opción a) con presiones generosas que impidan el colapso alveolar podría mejorar la oxigenación y disminuir el trabajo respiratorio. No obstante, el paciente presenta retención de carbónico y acidosis respiratoria por lo que la aplicación de dos niveles de presión parece más adecuada (opción b y c)

aunque la CPAP puede mejorar también la ventilación mediante la apertura de la vía respiratoria distal. Evitar la intubación traqueal en este paciente puede ser importante debido a la inmunosupresión que presenta por lo que, en nuestra opinión es candidato a un ensayo con ventilación no invasiva siempre y cuando se evalúe y se detecte de forma precoz el éxito o fracaso y no se demore la intubación del paciente si lo precisa (opción c). La opción de iniciar desde el principio la VMC también podría ser aceptable puesto que el paciente tiene fases de hipopnea, está severamente hipóxico y tiene datos de fatiga muscular con riesgo de agotamiento (opción d y e). La gasometría aporta una "foto fija" de la oxigenación y ventilación; por sí sola no suele aportar información suficiente para guiar nuestra decisión de intubar o no al paciente. En cuanto a la modalidad de ventilación mecánica no existe una opción mejor que otra *a priori*. Todo depende del estado del paciente y de la experiencia del equipo con cada modalidad. Una modalidad exclusivamente espontánea puede no ser la mejor opción si el paciente presenta riesgo de claudicación con hipopnea (opción d). Una modalidad sincronizada con presión de soporte nos parece adecuada, ya que una modalidad controlada nos obligaría a mantener al paciente profundamente sedado y/o relajado (opción e). Por ello consideramos que la opción más razonable sería la c.

Evolución: se decide intubar y ventilar al paciente debido a la falta de respuesta a la VNI con persistencia de taquipnea e imposibilidad para reducir el aporte de oxígeno suplementario junto con deterioro del nivel de conciencia.

6. ¿Cómo intubarías a este paciente?

- Intubación despierto con TET sin balón debido al riesgo de vía aérea difícil por anasarca
- Intubación con con atropina, midazolam y vecuronio. TET sin balón

- Intubación con etomidato sin parálisis muscular. TET con balón
- Intubación con midazolam y rocuronio y TET con balón
- Intubación con propofol y rocuronio y TET sin balón

Sugerimos como correcta la opción d.

La intubación sin premedicación suele restringirse a las situaciones de coma arreactivo o parada cardiorrespiratoria. El riesgo de vía aérea difícil por anasarca está poco fundado y no contraindica el uso de medicación para la intubación (opción a). En cuanto a la mejor pauta farmacológica para facilitar la intubación, no existe una combinación ideal, de modo que debe ajustarse a las características del paciente. El uso de atropina en un niño de 9 años es controvertido. La AHA y el *American College of Emergency Physicians* sólo lo recomienda en niños menores de un año o en niños mayores que hayan recibido succinilcolina basándose en el hecho de que la atropina no previene la bradicardia en todos los casos y que el efecto positivo sobre las secreciones respiratorias es tardío. El ERC no hace especificaciones a este respecto, recomendando la atropina en la SRI (opción b). En cuanto a los sedantes, tanto el etomidato como el midazolam son opciones adecuadas para la sedación pero en paciente con una infección grave podría ser recomendable no usar el etomidato por sus efectos negativos sobre el eje adrenal (opción c). El propofol es un fármaco efectivo con un inicio de acción muy rápida aunque puede asociarse a hipotensión hasta en un 30% de los casos por lo que su utilización debería basarse en la situación hemodinámica del paciente. El rocuronio es un agente no despolarizante con un rápido inicio de acción (similar pero ligeramente inferior a la succinilcolina) y en este sentido superior al vecuronio para la SRI ya

que el tiempo desde la administración del vecuronio a la apnea es mayor lo que se traduce un aumento del tiempo de ventilación con bolsa y riesgo de distensión gástrica (opción B). Tradicionalmente el uso de TET con balón se ha restringido a la intubación electiva de los niños mayores. Sin embargo cada vez existe mayor evidencia de que el uso de TET es seguro durante la reanimación a todas las edades, aportando algunas ventajas sobre el TET sin balón. Concretamente en nuestro paciente es probable que la mayoría de nosotros eligiera un TET de tamaño menor al predicho en un paciente con edemas generalizados con el consiguiente problema de fugas en el momento en que el edema se redujera. Por todo ello y aunque es discutible y opinable la opción e nos parece la más adecuada.

Evolución: el paciente es intubado y ventilado en modo SIMV-PS consiguiéndose oxigenar de forma adecuada con una PMVA de 17 cmH₂O y una FIO₂ del 40%. Gasometría pO₂ 80 mmHg. Ph 7,34, PCO₂ 45 mmHg. SatO₂ arterial de 96%. Ha disminuido el trabajo respiratorio. Se canaliza una vía central subclavia izquierda (PVC 5 cmH₂O) y una arteria femoral (TA 116/56 mmHg) Se monitoriza de forma continua la diuresis (0,7 cc/kg/h).

6. ¿Cuál te parece la situación hemodinámica de este paciente?

- a. Tiene hipervolemia.
- b. Está hipovolémico.
- c. Está normovolémico.
- d. Tiene hipervolemia con hipovolemia relativa.
- e. Hipovolemia relativa.

Respuesta correcta d.

7. ¿Cuál te parece la actitud más adecuada desde el punto de vista hemodinámico?

- a. Administración de coloides, furosemida y tiazidas.

- b. Administración de volumen con cristaloideos.
- c. Restricción hídrica.
- d. Perfusión de dopamina a dosis bajas.
- e. Administración de furosemida.

Respuesta correcta a.

Comentario a las preguntas 6 y 7

El paciente presenta sobrecarga hidrosalina clara demostrada por los edemas generalizados y aumento de peso. Sin embargo, la volemia eficaz está disminuida, con pérdida de líquidos al tercer espacio ocasionada por la pérdida de presión oncótica debido a la hipoalbuminemia severa que presenta el paciente. Ello, junto al aumento de la presión abdominal compromete la presión de perfusión renal ocasionando oliguria. La activación del SRAA ocasiona reabsorción de sal y agua por el riñón que, debido a la alteración de las fuerzas de Starling vasculares no puede ser retenido en los vasos, pasa al intersticio con empeoramiento de la sobrecarga hídrica y la perpetuación del edema. Esta hipovolemia eficaz estimula, así mismo, la secreción de ADH aun en presencia de hiponatremia lo cual contribuye a la sobrecarga. Sin embargo, este mecanismo por sí solo no explica el edema en el síndrome nefrótico, ya que la supresión del estímulo del SRAA y de ADH con una sobrecarga de volumen no corrige en muchas ocasiones el edema y, de hecho, lo puede empeorar. Por ello, se cree que en el síndrome nefrótico existe además una retención primaria de sodio a nivel renal.

Por tanto, en esta situación las medidas terapéuticas deben ir encaminadas a la corrección de las alteraciones fisiopatológicas citadas. Por un lado, se debe reponer el poder oncótico intravascular para mejorar la perfusión de los órganos, incrementar la diuresis y frenar la salida de líquido al tercer espacio. La administración de furosemida contribuirá a eliminar agua a la vez que dificulta la ac-

ción de la ADH bloqueando el transportador 2Na/CL/K. La adición de tiazidas puede ser beneficiosa al incrementar la natriuresis, permitiendo restablecer el equilibrio del sodio y contribuyendo a la mejora de la diuresis. Esta pauta debe realizarse bajo estrecha monitorización respiratoria ya que la administración de coloides en el contexto de sobrecarga hidrosalina entraña riesgo de edema pulmonar. La administración de cristaloides puede no ser la mejor opción inicial en este paciente al menos hasta que no se restablezca la presión oncótica vascular. Las dosis bajas de dopamina se han usado con “intención diurética” basándose en el supuesto efecto beneficioso sobre la perfusión renal, debido a la acción vasodilatadora por estimulación de receptores D2. Sin embargo las evidencias clínicas demuestran que a estas dosis no se mejora la diuresis y no tienen influencia pronóstica. La restricción hídrica y de sal es la base del manejo de líquidos de los pacientes con síndrome nefrótico en situación estable o con edemas moderados, pero en esta situación la prioridad es frenar la progresión del edema y restablecer el volumen intravascular. La administración de furosemida por sí misma puede mejorar la diuresis y contribuir al control de los síntomas derivados de la sobrecarga hídrica pero por sí sola no frena los mecanismos de perpetuación del edema.

Evolución: tras la administración de albúmina al 5% y junto con la pauta de diuréticos se produce un aumento de la PVC hasta 8 cmH₂O mejorando la diuresis (1,9 cc/kg/h) y la natremia asciende a 127 mmEq/l. Se reducen algo los edemas periféricos. Albúmina en sangre 2,3 g/dl. Se inicia tratamiento con metilprednisololona a 2 mg/kg/día.

En las siguientes horas empeora la distensión abdominal de forma marcada con aparición de lesiones ampollosas y eritematosas en la pared abdominal e ingles. Se observa

compromiso del retorno venoso en extremidades inferiores manteniendo pulsos pedios débiles. La palpación abdominal es tensa y produce gestos de dolor en el niño pese a permanecer sedado y analgesiado con midazolam y fentanilo. Se produce un empeoramiento de la oxigenación y ventilación precisando aumento de la PMVA hasta 22 mmHg para mantener satO₂ de 92%. PVC 3 cmH₂O. Disminución de la diuresis cayendo en oligoanuria que no responde a la expansión de líquidos. Caída de la TA a 90/45 mmHg. Se desarrolla acidosis metabólica con pH 7,19 y EB -14. Se inicia dobutamina y noradrenalina.

8. ¿Cuál es tu sospecha clínica en este momento?

- Absceso abdominal por perforación intestinal.
- Peritonitis y síndrome compartimental abdominal.
- Síndrome del *shock* tóxico.
- Trombosis de venas mesentéricas.
- Colecistitis alitiásica.

Respuesta correcta b.

9. ¿Cuál sería tu actitud diagnóstico-terapéutica en ese momento?

- Cambio de la cobertura antibiótica a meropenem y consulta a cirugía para valorar laparotomía exploradora.
- Realización de angioTC, inicio de anticoagulación. Solicitar BNP y dímeros D si disponible para descartar TEP.
- Ecografía abdominal urgente, sustitución de fentanilo por meperidina, reducción de la noradrenalina
- Iniciar clindamicina y penicilina, bolos de corticoides y gammaglobulina.
- Paracentesis evacuadora y colocación de un transductor de presión a través del catéter vesical.

Respuesta correcta e.

Comentario las preguntas 8 y 9

El síndrome compartimental abdominal es fruto del aumento de la presión dentro del abdomen. Aparece habitualmente tras traumatismos o como complicación de la cirugía abdominal donde la isquemia intestinal y los daños por isquemia-reperusión ocasionan edema intestinal progresivo. Otra causa es la peritonitis de cualquier origen. Se reconoce en hasta el 15% de los pacientes críticos adultos, siendo la incidencia en la UCIP desconocida aunque se cree que está infraestimada. El aumento de la presión intraabdominal ocasiona oligoanuria, disminución del retorno venoso con caída del gasto cardíaco e hipotensión refractarias a medidas habituales. Así mismo, produce compromiso de la vasculatura mesentérica con isquemia intestinal que suele manifestarse como una acidosis metabólica progresiva y leucocitosis. Se produce compromiso de la oxigenación por disminución de la *compliance* torácica y puede producirse HTIC debido a disminución del retorno venoso del territorio de la vena cava superior. Responde de forma rápida a la descompresión abdominal. La medición de la presión abdominal a través de un catéter en vejiga puede alertar de su desarrollo en los pacientes de riesgo y permite monitorizar la respuesta al tratamiento y detectar recidivas en los pacientes que lo desarrollan. En nuestro caso la peritonitis primaria fue la causa del problema.

La peritonitis primaria se define como la infección del líquido o el espacio peritoneal en ausencia de evidencia de foco infeccioso intrabdominal alternativo (absceso, perforación, infección gastrointestinal) (ver tabla II). Ocurre típicamente en adultos con disfunción hepática avanzada y ascitis. En niños las causas más frecuentes son la infección del catéter de diálisis peritoneal y el síndrome nefrótico. La etiopatogenia de la peritonitis primaria incluye la inmunosupresión y la ascitis. La vía de diseminación suele ser hematoge-

na por lo que los gérmenes habituales en niños son aquéllos que colonizan el aparato respiratorio y son capaces de causar infección. La inmunosupresión está causada por la pérdida de proteínas (entre ellas gammaglobulinas y proteínas del complemento) por la orina, que implica un mayor tiempo de eliminación de los gérmenes de la sangre. El líquido ascítico acumulado finalmente se infecta debido al bajo contenido en proteínas opsonizantes e inmunoglobulinas. El germen más habitual de la peritonitis primaria en el niño es el *S. pneumonie* mientras que en los adultos con cirrosis suelen ser gérmenes entéricos debido al sobrecrecimiento bacteriano intestinal. Pese a todo esto la peritonitis primaria es un diagnóstico infrecuente actualmente. Mientras que en series de los años 70 y 80 se hallaba hasta en un 18% de los pacientes con síndrome nefrótico, actualmente su frecuencia es mucho menor (1-3,5%). No se conocen exactamente las causas del descenso ya que el uso de corticoides es generalizado desde hace más de 30 años. Probablemente las mejoras de diversas medidas terapéuticas (vacuna antineumocócica, administración de antibióticos) junto a la disminución de la incidencia de descompensaciones con ascitis severa por un mejor manejo del paciente hayan contribuido a la disminución de la incidencia.

A continuación comentamos el resto de las opciones propuestas. El absceso abdominal produce dolor abdominal y fiebre, pero no justifica un deterioro respiratorio y hemodinámica rápido ni explica el compromiso circulatorio en extremidades inferiores que presenta el paciente. El síndrome del *shock* tóxico puede incluir lesiones cutáneas ampollosas, pero suele asociarse a hipotensión arterial precoz y deterioro del nivel de conciencia. Además, es características la erupción escarlatiniforme y la hiperemia conjuntival. Cabe decir que existen ca-

TABLA II. CLASIFICACIÓN DE LA PERITONITIS PRIMARIA

1. PBE en la enfermedad hepática avanzada
2. PBE en pacientes con ASCITIS:
 - Insuficiencia cardíaca
 - Síndrome Budd Chiari
 - Niños: síndrome nefrótico y lupus eritematoso sistémico
3. Infección a través del catéter de diálisis peritoneal o contaminación del líquido de diálisis peritoneal

sos de peritonitis primaria asociados a infecciones por SBHGA y síndrome del *shock* tóxico estreptocócico. La trombosis de venas mesentéricas es una causa de infarto intestinal y puede dar lugar a un síndrome compartimental abdominal, sin embargo, es una situación extremadamente infrecuente. La clínica respiratoria del paciente no se corresponde con un trombo-embolismo pulmonar ya que el aumento de la PMVA mejoró la situación respiratoria, cosa que no es de esperar si el mecanismo de la hipoxia es vascular. Además, el trombo-embolismo pulmonar suele acompañarse de hipocapnia por aumento de la frecuencia respiratoria. La colecistitis alitiásica en el niño crítico, aunque es posible, suele tener una repercusión clínica muy limitada. Suele ocurrir en un contexto de deshidratación y *shock* distributivo situación que se agrava con el uso de drogas vasoconstrictoras, opioides y el ayuno. Los síntomas incluyen fiebre y dolor en cuadrante superior derecho del abdomen. Para su diagnóstico se utiliza la ecografía. El tratamiento debe ir encaminado a la causa.

Evolución: el paciente mejora hemodinámicamente y respiratoriamente tras la realización de la paracentesis pasando la presión intravesical de un valor inicial de 30 mmHg a 18 mmHg. Se extrajo líquido purulento del abdomen.

A las 24 horas del ingreso se avisa de mi-

crobiología que en el hemocultivo se aísla un *S. pneumoniae*.

10. ¿Cuál de estas situaciones permitiría establecer el diagnóstico de certeza de peritonitis primaria?

- a. Aislamiento en sangre de un germen causal de PP en un paciente con clínica sugestiva.
- b. Presencia de > 250 neutrófilos en líquido peritoneal en un paciente con clínica sugestiva.
- c. La presencia de Z250 neutrófilos en líquido peritoneal con una tinción de gram positiva en líquido peritoneal.
- d. Un nivel de lactato >25 mg/dl y/o un ph <7.30 en líquido peritoneal con una tinción gram de un germen causal típico de PP.
- e. Aislamiento de un germen típico de PP junto con la presencia de >de 250 neutrófilos el líquido peritoneal en un paciente con clínica sugestiva.

Respuesta e.

Comentario

En nuestro caso no disponemos de la citología del líquido peritoneal, pero al ser macroscópicamente purulento asumiremos la existencia de >250 neutrófilos por lo que el diagnóstico de este paciente estaría confirmado al haberse aislado un germen causal típico en el hemocultivo. Como se observa la presencia de una sospecha clínica y la presencia de líquido ascítico inflamatorio son necesarios para el diagnóstico de PP. En caso de no existir ascitis significativa se debe valorar la indicación antibiótica en función del resto de hallazgos diagnósticos. Los niveles de lactato se relacionan con el riesgo de peritonitis primaria siendo bastante sensibles aunque poco específicos sin haber demostrado aumentar el rendimiento diagnóstico comparado con las técnicas microbiológicas habituales.

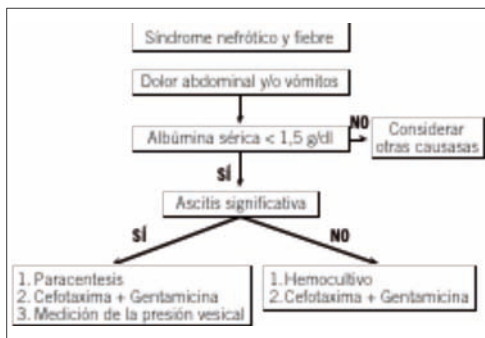


FIGURA 1. Valoración de la peritonitis primaria.

11. ¿Cuál de estos factores se asocia a mayor riesgo de peritonitis primaria en un niño con síndrome nefrótico?

- Albúmina en sangre menor de 1,5 g/dl.
- La presencia de hematuria e HTA.
- Niveles de complemento C3 y C4 por debajo de lo normal.
- Trombocitosis.
- Ninguna respuesta es correcta.

La respuesta correcta es la a.

La presencia de niveles de albúmina baja se asocia a un riesgo de hasta 8 veces superior de desarrollar PP en el paciente con una descompensación de síndrome Nefrótico. Es poco probable la presencia de una PP con niveles superiores de albúmina en sangre. El resto de los parámetros no se han relacionado con el riesgo de PP.

12. ¿Cuál es el tratamiento antibiótico de elección ante la sospecha de una peritonitis primaria?

- Cefotaxima + metronidazol.
- Gentamicina + metronidazol.
- Piperacilina/tazobactam.
- Cefotaxiam + gentamicina.
- Vancomicina + gentamicina.

La respuesta es la d.

Los gérmenes causantes de peritonitis primaria en los niños con síndrome Nefrótico son aquellos que colonizan las vías respira-

torias superiores especialmente el *S. pneumoniae*. No obstante, el segundo grupo de gérmenes más frecuentes son los bacilos gram negativos entéricos con el *E. Colli* a la cabeza. La cobertura antibiótica clásica la constituye una cefalosporina de amplio espectro y un aminoglucósido. En adultos se usa con éxito desde hace tiempo una pauta corta de cefotaxima de 5 días en los pacientes con cirrosis avanzada.

Evolución: mejoría de la situación hemodinámica y respiratoria. Afebril a las 96 horas del ingreso. Se retira monitorización invasiva tras comprobar la normalización de la presión intrabdominal.

DIAGNÓSTICOS FINALES

- Síndrome nefrótico descompensado.
- Sepsis severa por *s. Pneumoniae*.
- Neumonía por *s. Pneumoniae*.
- Sd. Compartimental abdominal y shock secundario.
- Peritonitis primaria por *s. Pneumoniae*.

BIBLIOGRAFÍA

- 2005 American Heart Association Guidelines for Cardiopulmonary Resuscitation and Emergency Cardiovascular Care. *Circulation* 2005; 112(Suppl):IV 1-211
- Thompson A. Pediatric airway management. In: Fuhrman B, Zimmerman J, eds. *Pediatric Critical Care*, 3rd ed. Philadelphia: Mosby, 2005.
- European Resuscitation Council Guidelines for Resuscitation 2005. *Resuscitation* 2005; 67(Suppl):S1-190.
- Bellomo R et al. Low dose dopamine in patients with early renal dysfunction: A placebo controlled randomized clinical trial. *Lancet* 2000;356 (9248):2139-43.
- Mayordomo-Colunga J, Medina A, Rey C et al. Predictive factors of non invasive ventilation failure in critically ill children: A prospective epidemiological study. *Intensive Care Medicine*.

6. Robert M. Bingham, Lester T. Airway Management. *Pediatr Clin N Am* 2008;55:873-886.
7. Lasry F, Badre A, Naim A, Oumlil M, Khalifa HH Primary peritonitis in children with nephrotic syndrome. *Nephrol Ther* 2005;1:311-4.
8. Beck R, Halberthal M, Zonis Z et al. Abdominal compartment syndrome in children. *Pediatr Crit Care Med* 2001; 2:51-6.
9. Hogg RJ, Prtman RJ, Milliner D et al. Evaluation and management of Proteinuria and Nephrotic Syndrome in Children. *Pediatrics* 2000; 105:1242-9.
10. Hingorani SR, Weiss NS, Watkins SL. Predictors of peritonitis in children with nephrotic syndrome. *Pediatr Nephrolg* 2002;17:678-82.
11. You-Lin Tain, Ghi-Jen Lin, Tsang-Wee Cher. Microbiological spectrum of septicaemia and peritonitis in nephrotic children. *Pediatr Nephrolog* 1999;13:835-7.
12. Thompson AE, Marshall, JC, Opal SM. Intra-abdominal infections in infants and children. Descriptions and definitions. *Pediatr Crit Care Med* 2005;6(suppl): S30-S35.
13. Gorenssek MJ, Lebel MH, Nelson JD. Peritonitis in children with Nephrotic syndrome. *Pediatrics* 1988;81:849-56.
14. Tune BM, Mendoza SA. Treatment of idiopathic nephrotic syndrome. Regimens and outcomes in children and in adult. *J Am Soc Nephrol* 1997;8:824.
15. Orth S, Ritz E. The Nephrotic Syndrome. *N Eng J Med* 1996; 14:878.

Caso clínico 7

Niña con neumonía e ictericia

J. Ortiz Rodríguez, I. Jordán García

Niña de 18 meses que acude a urgencias por fiebre y aftas bucales de 5 días de evolución que, en las últimas 24 horas, se acompaña de dificultad respiratoria, vómitos y oliguria.

Antecedentes patológicos sin interés hasta la fecha. Pauta vacunal al día incluídas 3 dosis de vacuna antipneumocócica. Sin antecedentes familiares de interés.

EXPLORACIÓN FÍSICA EN URGENCIAS

Temperatura 38,7°C. FC 170 lpm. TA 94/65. Sat Hb 91% con FiO₂ ambiental. Mal estado general, hipoactiva. Palidez cutáneo-mucosa con tinte icterico de conjuntivas. Mala perfusión periférica con relleno capilar de 4 segundos. Ojerosa, ojos hundidos y mucosas secas (Gorelick 7 puntos). Taquipnea (36 rpm) con quejido y tiraje subcostal; hipofonesis de todo el hemitórax derecho. Taquicardia rítmica, no soplos. Hepatomegalia dolorosa de 4 cm. Somnolienta, Glasgow 13, no signos meníngeos.

1. ¿Cuál es su orientación diagnóstica inicial?

- Gastroenteritis con deshidratación.
- Neumonía bacteriana grave.
- Shock hipovolémico por deshidratación.
- Shock séptico.
- Hepatitis fulminante.

La contestación correcta es la d.

La paciente presenta un *shock* séptico porque tiene una afectación del estado general junto con taquicardia y signos de mala perfusión en el contexto de un antecedente infeccioso de 5 días de evolución.

Aunque en la exploración física existen signos de deshidratación, la hipótesis de *shock* hipovolémico por deshidratación queda en segundo plano, debiendo descartar primero el *shock* séptico por las implicaciones terapéuticas. No hay historia de diarreas, por lo que el diagnóstico de gastroenteritis podría descartarse.

La neumonía bacteriana grave es un diagnóstico posible dada la hipofonesis y la dificultad respiratoria, pero la orientación sindrómica inicial que marca la gravedad es de situación de *shock*.

2. ¿Cuál sería su actitud inicial en urgencias?

- Iniciar oxigenoterapia y solicitar una radiografía de tórax.
- Solicitar una radiografía de tórax y una analítica completa.
- Iniciar oxigenoterapia, monitorizar a la paciente, canalizar vía periférica y administrar una carga de volumen.
- Solicitar una analítica completa y un hemocultivo.

- e. Solicitar una radiografía de tórax una analítica completa + hemocultivo y realizar una punción lumbar.

La respuesta correcta es la c.

La actitud en urgencias debe ir encaminada en un primer momento a estabilizar a la paciente. Dado que se ha orientado como un *shock* séptico, es prioritario administrar oxígeno y canalizar una vía venosa para expandir volumen, ya que es la medida inicial más urgente y que se ha demostrado que mejora el pronóstico vital. Se administrarán cargas de volumen a 20 ml/kg hasta llegar, de manera óptima, a 60 ml/kg en la primera hora. El líquido se administrará preferentemente en forma de cristaloides, los coloides se inician si no ha habido respuesta a 2-3 cargas de cristaloides.

Llegar a un diagnóstico es muy importante pero no debe demorar la estabilización inicial. En este caso, la prueba complementaria que se debe solicitar en primer lugar es una analítica completa con: hemograma, equilibrio ácido base, ionograma, función hepática y renal (transaminasas, GGT, fosfatasa alcalina, bilirrubina, urea y creatinina), proteína C reactiva y procalcitonina. Respecto al diagnóstico microbiológico, se debe obtener un hemocultivo y, si es posible, sangre para PCR a *Pneumococo*.

La radiografía debe practicarse para confirmar la sospecha diagnóstica de neumonía que sugiere la auscultación.

La punción lumbar no estaría indicada de entrada, dada la inestabilidad de la paciente en este caso.

Aunque ante la sospecha de *shock* séptico en un menor de 36 meses hay que descartar la afectación meníngea, la punción lumbar no debe realizarse si existe riesgo de complicaciones por la situación clínica del paciente.

3. ¿Le administraría antibióticos a esta paciente?

- Sí, lo antes posible.
- Sí, en la primera hora y, si es posible, tras haber cogido el hemocultivo.
- Sí, antes de la expansión de volumen si sólo tengo una vía.
- No, hasta no tener los resultados analíticos que me confirmen la sospecha de infección.
- No, hasta no haber administrado una dosis previa de dexametasona.

La respuesta correcta es la b.

En el *shock* séptico, se ha demostrado que el inicio precoz del tratamiento antibiótico, especialmente en la primera hora tras el diagnóstico, aumenta la supervivencia. No está en modo alguno justificado, esperar a los resultados analíticos si se tiene la sospecha clínica.

Para rentabilizar el diagnóstico y poder optimizar posteriormente el tratamiento empírico, es importante extraer el hemocultivo antes de la primera dosis de antibiótico.

Dado que la expansión de volumen es prioritaria para mejorar la situación hemodinámica del paciente, primero se realizará la expansión de volumen y, posteriormente, se administrará el antibiótico si sólo disponemos de una vía. Una opción válida para estos casos es diluir el antibiótico en la primera carga de volumen para que pasen de manera simultánea.

La administración de dexametasona, si existe clínica de meningitis asociada, debería indicarse antes que el antibiótico.

En urgencias se inicia oxigenoterapia con mascarilla de alta concentración, se canalizan dos vías periféricas y se extrae muestra para analítica y hemocultivo. Se administran 2 cargas de volumen a 20 ml/kg así como una primera dosis de cefotaxima a 75 mg/kg y vancomicina a 15 mg/kg.

Se realiza radiografía de tórax que muestra condensación del lóbulo medio e inferior derechos y derrame pleural masivo.

Pese a las medidas adoptadas en urgencias la paciente persiste con mala perfusión, taquicardia de 175 lpm, TA 90/42, dificultad respiratoria y obnubilación por lo que se decide el traslado a la UCIP.

Se intuba, se conecta a ventilación mecánica y se inicia bomba de infusión continua con dopamina, que se aumenta hasta 10 µg/kg/min con estabilización de la situación hemodinámica.

Se recibe el resultado de la analítica que muestra:

- Hemograma: Hb 8,6 g/dl, Hto 24,4%, L 6.400/mm³ (52% NS, 18% NB), PQ 20.500/mm³.
- EAB: pH 7,29, pCO₂ 36, pvO₂ 30, Bic 16 mmol/l, EB -8,8.
- Ionograma: Na 129 mmol/L, K 5,2 mmol/L, Ca 0,89 mmol/L.
- Función hepática: ALT 32 UI/L, AST 210 UI/L, Bilirrubina total 20 mg/dl, LDH 4.730 UI/L.
- Función renal: urea 186 mg/dl, creatinina 1,7 mg/dl.
- Coagulación: TP 65%, TC 26 seg, Fibrinógeno 3,5 g/L.

Ante estos hallazgos se amplía estudio analítico:

- Haptoglobina indetectable, Coombs directo positivo (IgG).
- Presencia de esquistocitos en sangre periférica.

4. ¿Cómo orientaría las alteraciones analíticas que presenta la paciente?

- a. Fallo multiorgánico secundario al *shock* séptico.
- b. Insuficiencia renal prerrenal por bajo gasto.
- c. Síndrome hemolítico urémico y *shock* séptico.

- d. Coagulación intravascular diseminada.
- e. Pancitopenia parainfecciosa.

La respuesta correcta es la c.

La presencia de anemia hemolítica (demostrada por hiperbilirrubinemia de predominio indirecto, LDH aumentada y haptoglobina indetectable), esquistocitos en sangre periférica, plaquetopenia e insuficiencia renal aguda es diagnóstico de síndrome hemolítico-urémico (SHU). El SHU es una causa relativamente frecuente de insuficiencia renal aguda en pediatría. Se caracteriza por la tríada de anemia hemolítica microangiopática, trombocitopenia e insuficiencia renal aguda.

Se suele producir secundariamente a un proceso infeccioso, pero existen formas idiopáticas, hereditarias y asociadas a fármacos. El SHU típico es aquel que se produce tras la infección de tracto gastrointestinal por *E. coli* productora de verotoxina, sin embargo se han asociado también otros gérmenes, como *Shigella*, *Campilobacter yeyuni*, *Yersinia enterocolitica* y neumococo.

Las formas atípicas suelen tener peor pronóstico.

El neumococo produce una enzima (neuroaminidasa) que se une al ácido N-acetilneuramínico, situado en las membranas de las plaquetas, hematíes y capilares glomerulares, hecho que provoca la exposición del antígeno T de estas células. En plasma se encuentran en circulación anticuerpos IgM contra el antígeno T, provocando una reacción antígeno-anticuerpo que ocasiona hemólisis, agregación plaquetaria y daño capilar glomerular.

Aunque el riñón es el principal órgano diana, la misma reacción puede darse en otros órganos de manera que podemos encontrar también afectación neurológica y/o digestiva en el contexto de un SHU.

La sepsis por neumococo también puede desencadenar coagulación intravascular di-

seminada (CID). El SHU y la CID tienen rasgos comunes, como la plaquetopenia, la anemia microangiopática y la insuficiencia renal (por necrosis tubular aguda en el caso de la CID), sin embargo en el SHU el fibrinógeno y los tiempos de coagulación son normales o ligeramente elevados, a diferencia de la CID.

Con el diagnóstico de síndrome hemolítico urémico en el contexto de probable sepsis neumocócica de origen neumónico se inicia la diálisis peritoneal.

Se practica drenaje pleural derecho y se obtiene muestra de líquido con características de empiema (pH 6,74, proteínas 64,2 g/L y glucosa <5 mg/dl).

A las 48 horas del ingreso en la UCIP se obtienen los resultados microbiológicos: hemocultivo y cultivo de líquido pleural positivos para *S. pneumoniae* y PCR a *S. pneumoniae* en sangre positiva.

Se mantiene tratamiento antibiótico con cefotaxima y se inicia la nutrición parenteral.

El tercer día de ingreso, presenta de forma súbita empeoramiento respiratorio con desaturación, aumento de las presiones pico y meseta y empeoramiento de la auscultación del hemitórax derecho, sin inestabilidad hemodinámica. Se realiza una radiografía de control que muestra un neumotórax derecho.

Se coloca un segundo drenaje pleural con mejoría de la situación respiratoria. Al día siguiente persiste burbujeo continuo por el drenaje pleural; se realiza TAC torácica en el que se observa un gran hidroneumotórax derecho con tabicaciones, colapso pasivo del pulmón derecho y áreas de atelectasia en el pulmón izquierdo.

5. ¿Cuál cree que sería la actitud terapéutica más adecuada en ese momento?

a. Recambiar los drenajes pleurales actuales, ya que no son efectivos.

- b. Plantear una toracoscopía al equipo de cirugía pediátrica.
- c. Actitud expectante a la espera de que se reabsorba el aire y líquido pleural.
- d. Valorar la ventilación de alta frecuencia para mejor manejo de la fuga aérea.
- e. Pinzar el último drenaje pleural colocado para intentar tapar la fuga aérea.

Las respuestas correctas son la b y d.

La fuga aérea en el paciente conectado a ventilación mecánica puede plantear un problema en su manejo, ya que la presencia de presiones positivas a nivel del parénquima pulmonar puede perpetuar la fuga.

La ventilación de alta frecuencia puede ayudar a manejar la fuga aérea mejor que la ventilación convencional, en algunos casos.

En cuanto a la realización de toracoscopía en el paciente con derrame pleural, ésta está indicada cuando existen tabicaciones demostradas con una técnica de imagen (ecografía torácica o TAC) ya que, la colocación de un drenaje torácico en estos casos puede ser insuficiente.

Al cabo de 24 horas se realiza toracoscopía con pleurodesis derecha y drenaje de una gran colección con fuga en cavidad necrótica de lóbulo medio derecho. Se dejan dos drenajes pleurales a nivel basal y apical derecho.

La evolución respiratoria de la paciente es favorable de forma que se disminuir los parámetros respiratorios.

En los controles analíticos seriados se observa un aumento progresivo de las cifras de bilirrubina hasta alcanzar, al 6º día de ingreso, una bilirrubina total de 27 mg/dl con bilirrubina conjugada de 18 mg/dl. El resto de parámetros de función renal fueron: AST 515, ALT 183, FA103, GGT 13. Se realiza ecografía abdominal que muestra una vejiga biliar dilatada, con edema de pared y presencia de barro biliar.

6. ¿Cómo orientaría estos hallazgos?

- Hepatitis aguda vírica concomitante.
- Colestasis asociada a SHU.
- Colestasis secundaria a nutrición parenteral.
- Hepatopatía medicamentosa.

La respuesta correcta es la b.

Las complicaciones gastrointestinales del SHU pueden darse tanto a nivel intestinal, como hepático o pancreático. Los casos de colitis son más frecuentes en el SHU originado por infección intestinal. Pueden darse casos de isquemia intestinal hasta en un 3% que puede conducir a la perforación. La afectación hepática y la pancreática es mucho menos frecuente aunque existen varios casos descritos en la literatura de colestasis asociada a SHU.

Aunque la nutrición parenteral también es causa de colestasis, ésta suele producirse en su uso prolongado. La colestasis medicamentosa en nuestro caso no se justifica ya que ninguno de los fármacos que recibía la paciente en este momento (cefotaxima, fentanilo, midazolam, dopamina y paracetamol) podía producir colestasis.

El 8º día de ingreso presenta distensión abdominal, fiebre, y se observa salida de líquido verdoso por el catéter de diálisis peritoneal y aumento de los parámetros analíticos de infección.

¿Cuál sería su actitud diagnóstica en ese momento?

- Realizar una prueba de imagen abdominal.
- Analizar el líquido peritoneal.
- Ampliar espectro antimicrobiano y ver la evolución.
- Realizar una laparotomía exploradora.

Las respuestas correctas son la a y la b.

Mediante el análisis del líquido peritoneal podemos descartar la presencia de bilirrubina, que sería sugestiva de perforación intestinal o biliar. En este caso también está indicado realizar una prueba de imagen abdominal como una ecografía o preferentemente, una TAC con la intención de identificar la lesión y planificar un abordaje posterior.

Se analiza líquido peritoneal y se confirma la presencia de bilirrubina. Con la sospecha de bilio-peritoneo y peritonitis secundaria, se cambia la antibioterapia a meropenem y se realiza una ecografía abdominal que muestra pequeña colección subhepática y una TAC abdominal que descarta un neumoperitoneo y no muestra fugas de contraste a nivel intestinal; no otros hallazgos.

A pesar de la inespecificidad de las pruebas de imagen realizadas, dada la alta sospecha de perforación intestinal se practica una laparotomía urgente. Se evidencia colecistitis aguda con perforación de la vejiga biliar a nivel de la cúpula. Se realiza una colecistectomía, se retira catéter de diálisis peritoneal y se deja drenaje en lecho quirúrgico.

La evolución posterior de la paciente se resume a continuación:

- A nivel renal, tras la retirada del catéter de diálisis peritoneal se realizó hemodiálisis durante 4 días. Posterior recuperación de la diuresis y mejoría progresiva de la función renal, con recuperación completa al alta hospitalaria.
- A nivel digestivo, presentó mejoría progresiva del patrón de colestasis con normalización de las pruebas de función hepática.
- A nivel respiratorio, extubación a los 21 días de ingreso en UCIP. Fuga aérea persistente al alta de UCIP por lo que, al mes y medio de inicio del cuadro, se realiza lobectomía del lóbulo medio derecho necrótico con buena evolución.

- A nivel neurológico presentó síndrome de abstinencia tras la extubación. Recuperación progresiva con exploración neurológica prealta normal.

DIAGNÓSTICOS FINALES

- Neumonía con derrame pleural.
- *Shock* séptico.
- Síndrome hemolítico urémico.
- Colestasis.

BIBLIOGRAFÍA

1. De, de Lagausie P, Baudoin V, Loirat C, Aigrain Y. Gastrointestinal complications of post-diarrheal hemolytic uremic syndrome. *Eur J Pediatr Surg* 2007;17:328-34.
2. Hooman N, Otoukesh H, Talachian E, Hallaji F, Mehrazma M. Common bile duct stone associated with hemolytic uremic syndrome. *Arch Iran Med.* 2007;10: 401-3.
3. Ruza F. Tratado de Cuidados Intensivos Pediátricos. 2003. Volumen I. Páginas 1129-37.
4. Giménez Llorc A, Camacho Díaz JA, Vila Cots J, Vila Santandreu A, Jordán García I, Palomeque Rico A, Suñol Capella M. Síndrome hemolítico-urémico. Revisión de 58 casos. *An Pediatr (Barc)* 2008;69:297-303.

Caso clínico 8

Niña de 3 años con fiebre y exantema purpúrico

I. Vergara Pérez, J.I. Sánchez Díaz

Niña de 3 años que consulta en urgencias por fiebre (máximo 39,5°C) de 10 horas de evolución, cefalea, un vómito aislado y aparición de exantema purpúrico generalizado de predominio en tronco en la media hora previa de acudir a urgencias.

AP: sana. No ingresos, no intervenciones. Calendario vacunal al día. No alergias.

AF: padres jóvenes y sanos. Hermana de 2 meses, sana.

EXPLORACIÓN FÍSICA

FC: 163 lpm; FR 35 rpm; TA 109/35; T^a 37,3°C; Peso: 15 kg.

Mal estado general. Mala perfusión periférica. Palidez mucocutánea y relleno capilar entecido (> 5 s). Quejido mantenido. Taquipneica. Púrpura diseminada en tronco, raíz de miembros, lóbulo de oreja derecha, con lesiones de hasta 2 x 2 cm. AC: taquicárdica, sin soplos. AP: buena ventilación bilateral. Abdomen blando, depresible; hepatomegalia a 2 cm de reborde costal derecho. Sin masas. Glasgow 14/15. Pupilas isocóricas y normorreactivas, sin focalidad. Rigidez de nuca.

1. ¿Cuál es su diagnóstico?

- Meningitis bacteriana.
- Síndrome de respuesta inflamatoria sistémica (SRIS).
- Shock* séptico.

- Sepsis grave.
- Shock* tóxico estreptocócico.

La contestación más correcta es la c.

La definición de *shock* séptico, y terminología relacionada, es probablemente uno de los aspectos más confusos y cambiantes a lo largo de los últimos años. Actualmente, y según las revisiones de las sociedades de cuidados intensivos europeas y americanas, se define:

- SRIS: presencia de, al menos, dos de los siguientes criterios, uno de los cuales debe ser alteración de la temperatura o recuento leucocitario:
 - Temperatura corporal > 38,5°C o < 36°C (rectal, vesical, oral o catéter central).
 - Taquicardia (definida como FC media >2DS por encima de la normal para la edad del paciente). Para niños menores de un año también se considera la bradicardia (< percentil 10 para su edad en ausencia de estímulo vagal, medicación beta-bloqueante o cardiopatía congénita).
 - Taquipnea: FR >60 rpm en lactantes, >50 rpm en niños.
 - Recuento leucocitario elevado o disminuido para su edad (no secundario a quimioterapia) o <10% de neutrófilos inmaduros.

TABLA I. CRITERIOS DE DISFUNCIÓN ORGÁNICA

Disfunción cardiovascular: tras administración de ≥ 60 mL /kg de fluidos en 1 h.

- Hipotensión arterial
- o necesidad de drogas vasoactivas para mantener TA en rango normal
- o dos de los siguientes:
 - Inexplicable acidosis metabólica: déficit de bases $> 5,0$ mEq/L
 - Incremento arterial de lactato >2 veces por encima de lo normal
 - Oliguria: diuresis $<0,5$ mL/kg/h
 - Relleno capilar alargado: >5 segundos
 - Gradiente de T° central-periférica $> 3^\circ\text{C}$

Disfunción respiratoria:

- $\text{PaO}_2/\text{FiO}_2 < 300$, sin cardiopatía cianótica o enfermedad pulmonar previas o
- $\text{PaCO}_2 > 65$ mmHg (o >20 mmHg sobre la basal) ó
- Necesidad de $> 50\%$ de FiO_2 para $\text{SatO}_2 > 92\%$
- Necesidad de ventilación mecánica invasiva o no invasiva no electiva

Disfunción neurológica:

- Score de coma de Glasgow ≤ 11 o
- Cambio brusco en estado mental con descenso de 3 puntos

Disfunción hematológica:

- Recuento plaquetario $< 100.000/\text{mm}^3$ o descenso del 50% del valor más alto en los últimos 3 días (en pacientes crónicos hemato-oncológicos) o
- INR (Relación Internacional Normalizada) < 2

Disfunción renal:

- Creatinina sérica ≥ 2 veces por encima del límite para su edad, ó el doble de la basal

Disfunción hepática:

- Bilirrubina total ≥ 4 mg/dl (no en neonatos) o
- GPT 2 veces por encima del límite normal para su edad

TABLA II. DIAGNÓSTICO DE SEPSIS MENINGOCÓCICA

Posible (los 3 puntos):

- Fiebre, malestar, taquicardia y vómitos.
- Deterioro brusco del estado circulatorio o hipotensión.
- *Rash* petequial diseminado que no desaparece a la presión.

Probable: cuadro clínico anterior y

- Diplococos gram negativos en cualquier fluido estéril (sangre, LCR, lesiones purpúricas)

Definitivo: cuadro clínico anterior y

- Aislamiento de *Neisseria meningitidis* en cualquier sitio estéril.

- Disfunción cardiovascular.
- Síndrome de distrés respiratorio agudo.
- Dos o más disfunciones de los órganos (Tabla I).

- *Shock séptico:* sepsis grave con disfunción orgánica cardiovascular, que provoca hipoperfusión o hipotensión a pesar de un adecuado tratamiento con líquidos, inotrópicos y vasopresores.

La presencia de fiebre, taquicardia y taquipnea son las alteraciones fisiológicas más frecuentes asociadas a la sepsis, pero también son comunes en los procesos febriles benignos. Estos niños deben ser considerados de alto riesgo de *shock séptico* si presentan alteraciones del estado mental o signos clínicos de disminución de la perfusión tisular (opción d). La existencia de vómitos, cefalea y rigidez de nuca sugiere el diagnóstico de meningitis (opción a), probablemente de etiología meningocócica, debido a la presencia de un exantema purpúrico. La meningococemia sigue siendo la causa de sepsis de origen comunitario más frecuente ($> 90\%$ de los casos de sepsis con púrpura). Debemos sospechar-

- Sepsis: SRIS en presencia, o como resultado, de infección sospechada o confirmada (sistémica o localizada).
- Sepsis grave: sepsis y uno de:

la ante la existencia de mialgias en miembros inferiores, frialdad de manos y pies, y aparición de exantema purpúrico o patrón moteado de piel.

El *shock* tóxico estreptocócico (opción e), en presencia de los signos ya indicados de meningocemia, resulta un diagnóstico mucho menos probable, que prácticamente podemos descartar.

La paciente está en *shock* (opción c) porque, en ausencia de fiebre, presenta taquicardia y mala perfusión periférica, manifestado por un relleno capilar enlentecido (normal 2-3 s). Hasta los últimos consensos pediátricos, la definición de *shock* séptico se encontraba relacionada con la presencia de hipotensión arterial; no obstante, esto se ha modificado por el concepto de disfunción cardiovascular, porque se sabe que los mecanismos compensadores infantiles -con aumento de FC y vasoconstricción periférica- pueden mantener cifras de TA normal a expensas de disminuir el gasto cardíaco (GC) hasta fases muy avanzadas.

2. ¿Qué haría a continuación?

- Canalizar una vía venosa central para monitorización y administración de sueroterapia.
- Realizar un hemocultivo y administrar cefotaxima.
- Practicar una punción lumbar.
- Intubación endotraqueal para disminuir el consumo de oxígeno en los tejidos.
- Realizar un hemograma, estudio de coagulación, reactantes de fase aguda y hemocultivo.

La respuesta más correcta es la b.

La primera medida a tomar en la sepsis grave y *shock* séptico es la infusión de fluidos, mediante la expansión de la volemia con 20 mL/kg de suero salino en 5-10 minutos, porque la reanimación precoz y agresiva con

fluidos ha demostrado que disminuye la mortalidad del *shock* séptico; pero ésta debe iniciarse lo antes posible, en los servicios de urgencia, sin esperar a traslados o al ingreso en unidades de cuidados intensivos específicas (UCIP), y por el acceso vascular que resulte más rápido, canalizando incluso una vía intraósea si no es posible conseguir vías periféricas. La canalización de vías centrales (opción a) aunque aporta ventajas claras, requiere una experiencia habitualmente no disponible en la aproximación inicial al *shock* séptico, e incluso en manos experimentadas, puede condicionar un retraso en la reanimación.

Los fluidos se infundirán rápidamente, en bolos de 20 mL/kg, en el menor tiempo posible. Se repiten hasta que la situación hemodinámica mejore, evidenciado por el descenso de la frecuencia cardíaca y la mejoría del relleno capilar, o hasta la aparición de signos de sobrecarga de volumen (edema agudo de pulmón, hepatomegalia). Se recomiendan bolos de 20 mL/kg de cristaloides cada 5-10 minutos con el objetivo de mantener el gasto cardíaco, frecuencia cardíaca, diuresis, relleno capilar y nivel de conciencia. No existe evidencia de superioridad de los coloides sobre los cristaloides.

La administración inmediata de la primera dosis de antibiótico (cefalosporina de 3ª generación añadiéndose ampicilina si se trata de un neonato), previa recogida de cultivos, y antes de la primera media hora de la sospecha diagnóstica de sepsis, desciende significativamente la mortalidad (opción b). Obviamente, y al canalizar el acceso vascular y recoger el hemocultivo, realizar hemograma, estudio de coagulación y reactantes de fase aguda (opción e), es adecuado, pero no prioritario, y su normalidad no descarta el diagnóstico de sepsis. La punción lumbar (opción c) está contraindicada en las situaciones de inestabilidad hemodinámica, como presenta esta paciente; también cuando existan alteracio-

nes de la coagulación o ante la sospecha de hipertensión intracraneal. En urgencias se canalizan 2 accesos periféricos, se extrae hemocultivo, analítica, se administra cefotaxima a 200 mg/kg/día, y se inicia expansión con volumen a 20 ml/kg.

Los resultados analíticos son los siguientes:

- Gasometría inicial: pH ven 7,36; bicarbonato 17,1 mEq/L; EB: -6,3; lactato 7.
- Hemograma: 5.820 leucocitos, 78% PMN; Hb: 12,6 g/dL; 180.000 plaquetas/mm³.
- Bioquímica: Creatinina: 0,71 mg/dL.
- Coagulación: Act. Protr. 48%; INR: 1,5; Fibrinógeno: 349 mg/dL.
- PCR: 7,14 mg/dL.
- LCR: 285 leucocitos, 95% PMN; glucosa 91 mg/dL; proteínas 0,51 g/L.

Ingresa en UCIP grave, taquicárdica, tendente a la hipotensión y con acidosis láctica. Continuamos expansión de volumen con cristaloideos y coloides, llegando a 65 mL/kg en 1ª hora e instauramos oxigenoterapia en gafas nasales. Pero sigue hipotensa, etc.

3. ¿Cuál sería su actuación?

- a. Intubación endotraqueal para disminuir el consumo de oxígeno a los tejidos.

- b. Canalizar una arteria para monitorizar de forma invasiva la TA.
- c. Canalizar una arteria para monitorizar el gasto cardiaco mediante dilución transpulmonar.
- d. Canalizar un acceso venoso central para monitorización de PVC dado que hemos administrado mucho volumen.
- e. Iniciar soporte inotrópico.

La contestación más correcta es la e.

Si no logramos revertir el cuadro clínico con el aporte de volumen, nos encontramos ante un *shock* refractario a fluidoterapia y es mandatorio añadir a la fluidoterapia soporte inovasopresor precoz. La dopamina es el fármaco de elección si existe hipotensión, infundida, si es necesario, mediante un acceso vascular periférico hasta la canalización de vías centrales (opción e). En otros casos, con TA normal y clínica de resistencia sistémica elevada (extremidades frías, relleno capilar enlentecido, oliguria) se sugiere el empleo de dobutamina o adrenalina. Si a pesar del tratamiento con dopamina o dobutamina no se consiguen los objetivos terapéuticos (Tabla III), estamos ante un *shock* resistente a fluidos/dopamina-dobutamina, y se emplea-

TABLA III.

Objetivos clínicos (1ª hora)

FC normal
 Relleno capilar <2 segundos
 Eliminar diferencia pulsos centrales y periféricos
 Extremidades calientes
 adecuada: 60-65 mmHg
 Recuperar estado neurológico normal
 Los niños pueden mantener TA normales a expensas de elevar la FC
 3.3-6 L/min/m²
 y las resistencias vasculares

Otros objetivos (en 6 horas)

Disminuir lactato y EB
 S_{atvcs} >70%
 PVC 8-12 mmHg
 Presión de perfusión (PAM- PVC)
 Diuresis > 1mL/kg/h
 Medición de gasto cardíaco: IC:
 Medición continua Sat v central

rá adrenalina o noradrenalina según el patrón fisiopatológico que presente el paciente:

- *Shock* frío: relleno capilar > 2 segundos, frialdad acra, presión diferencial estrecha, pulsos débiles. Patrón de resistencias vasculares elevadas, administrándose adrenalina.
- *Shock* caliente: pulso saltón, presión diferencial amplia, relleno capilar inmediato. Patrón de resistencias vasculares disminuidas, administrándose noradrenalina.

El manejo posterior (*shock* resistente a catecolaminas) depende del patrón hemodinámico, que puede ser cambiante durante la evolución de la enfermedad de cada paciente, manteniéndose siempre óptimo el llenado cardiaco. El momento idóneo de intubar (opción a) a un paciente con *shock* séptico es una cuestión no aclarada, que debe individualizarse en cada paciente como veremos posteriormente.

Siempre que exista necesidad de uso de vasopresores se canalizará una vía arterial (opción b) para monitorización invasiva de la tensión arterial e incluso del gasto cardíaco (opción c), y se procederá a la canalización de accesos venosos centrales que permitan la administración de los fluidos, las drogas necesarias con menor riesgo, y la monitorización de la PVC.

Se comienza infusión de dopamina (dosis máxima 10 µg/kg/min), se canalizan arteria y vena femoral izquierda. Pese a estas maniobras, la niña continúa en estado de *shock* con diseminación rápida de la púrpura y deterioro de nivel de conciencia.

TA: 70/35 mmHg, FC: 166 lpm.

4. ¿Qué haría a continuación?

- a. Añadir vancomicina al tratamiento.
- b. Añadir un vasoconstrictor.
- c. Añadir un inhibidor de la fosfodiesterasa.
- d. Intubación programada y conexión a ventilación mecánica.

- e. Hacer una TAC craneal, dado que existe la posibilidad de que haya presentado complicaciones hemorrágicas cerebrales.

La respuesta más correcta es la d.

Aunque no existen recomendaciones, los niños pueden precisar intubación más precoz que los adultos. La decisión de intubar e iniciar ventilación mecánica (opción d) debe basarse en la evaluación clínica del esfuerzo respiratorio, la alteración del estado mental (como es el caso de la paciente), la hipoventilación y la inestabilidad hemodinámica. Además, y en relación con la sedación necesaria para canalizar los accesos, existe la posibilidad de que el paciente se deprima respiratoriamente, y es preferible evitar esta situación. Consideraremos el empleo de ventilación no invasiva únicamente en el paciente con fallo hipoxémico leve o moderado y estable hemodinámicamente.

En el caso de desarrollar un síndrome de distrés respiratorio agudo (SDRA) o lesión pulmonar aguda, emplearemos estrategias de protección pulmonar: volumen tidal bajo (6 mL/kg), empleo de PEEP para evitar el colapso pulmonar, posición semiincorporada, hipercarbia permisiva y considerar empleo de pronó.

Además de la ventilación mecánica deberemos modificar el soporte inopresor de acuerdo a la evolución clínica del paciente (opciones b y c), evitando pruebas que desestabilicen más y que no modifican nuestra actitud terapéutica, como es el caso de una prueba de imagen cerebral (opción e).

En aquellos casos de sepsis grave en los que se sospeche la posibilidad de un origen por neumococo resistente a cefalosporinas (poco frecuente en nuestro medio), añadiremos el tratamiento con vancomicina (opción a).

Decidimos intubar de forma programada y conectar a ventilación mecánica.

5. ¿Qué fármacos emplearía para la intubación y posterior sedación?

- Atropina, midazolam y relajante muscular.
- Propofol.
- Etomidato, que ha demostrado menor inestabilización hemodinámica.
- Atropina, ketamina y midazolam.
- Sevoflurano.

La respuesta correcta es la d.

Para la intubación, el grupo de Respiratorio de la Sociedad Española de Cuidados Intensivos Pediátricos recomienda el empleo de ketamina y midazolam (opción d). Los medicamentos empleados para la intubación tienen efectos secundarios que debemos conocer, evitando el empleo de propofol (opción b), porque se asocia a la producción de acidosis metabólica. Asimismo, se desaconseja el uso de etomidato (opción c), porque si bien no inestabiliza hemodinámicamente, se relaciona con supresión adrenal. Todo niño conectado a ventilación mecánica debe estar convenientemente sedado, monitorizando la sedación con escalas clínicas o con BIS (Índice Bi-Spectral), pero debe limitarse al mínimo necesario el uso de bloqueantes neuromusculares (opción a). Además de intubar, se añade al tratamiento noradrenalina (dosis máxima 0,9 µg/kg/min).

Se monitoriza el gasto cardíaco mediante dilución transpulmonar, y se realiza ecocardiografía, objetivándose disfunción sistólica del ventrículo izquierdo en el contexto de la sepsis (FE 50%), por lo que se añade dobutamina (dosis máxima 10 µg/kg/min).

En ese momento, la paciente continúa hipotensa, y lábil, precisando de aporte de volumen constante...

6. ¿Qué haría usted?

- Avisar al cirujano cardíaco: es probable que haya que canalizar una ECMO.

- Administrar terlipresina.
- Administrar tirosina.
- Administrar hidrocortisona.
- Administrar fludrocortisona.

La respuesta más correcta es la d.

La administración de corticoides está indicada, y debe limitarse, a situaciones de shock resistente a catecolaminas (como el de nuestra paciente), y en pacientes con riesgo, sospecha o demostración de insuficiencia adrenal. Los pacientes con riesgo de insuficiencia adrenal incluyen:

- Sepsis grave con púrpura (como en el caso en el que nos encontramos).
- Tratamiento previo con esteroides.
- Anormalidades pituitarias o adrenales.

En estos casos, se recomienda hidrocortisona a una dosis de 50 mg/m²/24 horas (máximo 300 mg/24 h) durante 7 días, en infusión continua o en bolo (opción d).

Se debe iniciar pauta de retirada cuando no se requieran vasopresores.

Se define la insuficiencia adrenal como absoluta cuando el cortisol total se encuentra por debajo de 18 µg/dL. En la relativa, se produciría un aumento inferior a 9 mcg/dL de cortisol tras estímulo con ACTH, que no se recomienda efectuar de forma sistemática en estos pacientes para decidir su administración o no.

Es una opción añadir fludrocortisona (50 µg) a hidrocortisona, pero no es de elección (opción e).

No se deben administrar en otros casos porque no está demostrada su utilidad y en algún trabajo pediátrico se sugiere que puede asociarse a mayor mortalidad.

Aunque existen referencias al uso de terlipresina o vasopresina en el caso de *shock* vasodilatador resistente a aminos, no existe aún evidencia para recomendar su uso (opción b), pero debería considerarse como te-

rapia de rescate en el *shock* refractario a catecolaminas.

Nos encontramos ante un *shock* refractario cuando persiste a pesar de agentes inotrópicos, vasopresores, vasodilatadores y mantenimiento de la homeostasis metabólica (glucosa, calcio) y hormonal (tirosina e hidrocortisona), sugiriéndose entonces el uso de ECMO (opción a)

A pesar de todo, la paciente permanece en anuria las primeras 2-3 horas.

7. ¿Qué medida iniciaría?

- Añadir tratamiento diurético agresivo.
- Iniciar hemofiltración veno-venosa continua.
- Iniciar plasmaféresis.
- Aumentar el soporte inotrópico: la paciente no orina porque la presión de perfusión renal está disminuida.
- Colocar un catéter de diálisis peritoneal e iniciar pases.

La respuesta más correcta es la b.

Se recomienda el empleo de hemofiltración o hemodiafiltración veno-venosa continua (HFVVC) en niños con anuria, oliguria o sobrecarga de volumen, empleando flujos de ultrafiltración altos (>35 mL/kg/h) (opción b).

En niños con *shock* séptico, las técnicas de depuración continua son mejor toleradas que las intermitentes y que la diálisis peritoneal (opción e).

El fallo renal agudo asociado a sepsis grave implica peor pronóstico, con mayor mortalidad. Además, la HFVVC aclara mediadores de inflamación y puede ser beneficiosa en ausencia de fallo renal. El pronóstico es mejor en niños con menor sobrecarga de volumen, por lo que su uso debe ser precoz, mejorando el balance de líquidos, el trabajo cardíaco, y la oxigenación.

Otras terapias como la plasmaféresis o la adsorción con polimixina se están empleando, sin evidencias para recomendar su uso (opción c). Se realiza HDFVVC precoz con volumen de reposición de 35 mL/kg/h, que se mantiene durante 13 días, día en el que inicia diuresis entrando en fase poliúrica.

Datos analíticos compatibles con insuficiencia renal establecida: Cr: 5,4 mg/dL, urea 220 mg/dL, EFNá: 34%; RTK: 46%, asociada a hiponatremia, hiperfosforemia, hipocalcemia, y acidosis metabólica.

Finalmente, el cuadro de *shock* se controla, con descenso de drogas vasoactivas hasta su suspensión.

Se cultiva *Neisseria meningitidis* del grupo B sensible a penicilina en el líquido cefalorraquídeo, siendo el resto de cultivos estériles. Tras recibir el antibiograma, se cambia el tratamiento antibiótico con cefotaxima, al que se había añadido posteriormente vancomicina para cubrir un posible neumococo dado la rapidez del cuadro, por penicilina.

En la evolución, desarrolla hipertensión arterial 2ª a insuficiencia renal que requiere tratamiento farmacológico.

En las semanas sucesivas, la paciente presenta tendencia a recuperación de la función renal (Cr 2,45 mg/dL), precisando al alta tratamiento con quelantes del fósforo y alcalinizantes, eritropoyetina y hierro.

DIAGNÓSTICOS FINALES

- *Shock* séptico por meningococo del grupo B.
- Meningitis meningocócica.
- Coagulación intravascular diseminada. Coagulopatía de consumo.
- Anemia, trombopenia.
- Exantema purpúrico.
- Insuficiencia renal aguda.
- Insuficiencia renal establecida.
- Disfunción hepática moderada.

BIBLIOGRAFÍA

1. Dellinger RP, Levy MM, Carlet JM, et al. Surviving Sepsis Campaign: International guidelines for management of severe sepsis and septic shock: 2008. *Crit Care Med* 2008; 36:296-327.
2. Goldstein B, Girior B, Randolph A. International pediatric sepsis consensus conference: definitions for sepsis and organ dysfunction in pediatrics. *Pediatr Crit Care Med* 2005; 6:2.
3. Pomerantz WJ. UpToDate: Septic shock: Initial evaluation and management in children. www.uptodate.com. Septiembre, 2008.
4. Apicella M. UpToDate: Clinical manifestations of meningococcal infection. www.uptodate.com. Agosto, 2008.
5. Kaufman DA, Mancebo J. UpToDate: Glucocorticoid therapy in septic shock. www.uptodate.com. Abril 2008.
6. Thompson MJ, Ninis N, Perera R, et al. Clinical recognition of meningococcal disease in children and adolescents. *Lancet* 2006;367:397.
7. Hauser GJ. Early goal-directed therapy of pediatric septic shock in the emergency department. *Isr J Emerg Med* 2007; 7:5.
8. Brierley J, Carcillo JA, Choong K, et al: Clinical practice parameters for hemodynamic support of pediatric and neonatal septic shock: 2007 update from American College of Critical Care Medicine. *Crit Care Med* 2009;37:666-88.

Caso clínico 9

Estridor y dificultad respiratoria

I. García Hernández, A. Concha Torre

Niña de 19 meses ingresada en la planta de hospitalización por un cuadro de dificultad respiratoria de vías altas. Había acudido a urgencias de una clínica privada a primera hora de la noche por fiebre hasta 38°C de 24 horas de evolución, tos perruna y dificultad respiratoria que había empeorado en las últimas horas. Le administraron un aerosol de budesonida y dos de adrenalina sin observar mejoría, por lo que la derivaron al hospital. A su llegada al servicio de urgencias presentaba buen estado general, estridor audible sin fonendoscopio, tiraje subcostal y supraesternal. Peso 9,470 (P3). FC 167 lpm, Temperatura 36,9°C, SatO₂ por pulsioximetría 90-91% con aire ambiente, puntuación en la escala de Taussig de 9-10 (Tabla I). Ante la sospecha diagnóstica de *crup* se inició oxigenoterapia con gafas nasales a 2 litros por minuto y adrenalina en aerosol (4 ml en 5 ml de suero salino fisiológico). No presentó mejoría por lo que se decidió trasladar a la planta para continuar vigilancia y tratamiento. A la media hora de su ingreso aumentó la fiebre hasta 39,2°C y el estridor por lo que se le administró ibuprofeno y una dosis de prednisolona oral (1 mg/kg). Entre los antecedentes personales, la paciente está diagnosticada de dermatitis atópica, tuvo un episodio de bronquiolitis a los 10 meses y dos de laringitis aguda sin precisar ingreso hospitalario. No presen-

taba alergias conocidas y había sido vacunada correctamente, incluida vacuna contra el neumococo (Prevenar®).

1. Sobre el diagnóstico de la paciente, ¿qué opción le parece la más correcta?

- Habría que descartar la posibilidad de un cuerpo extraño en la vía aérea.
- Parece la evolución clínica habitual de un *crup*.
- Podría ser una laringitis espasmódica.
- Es compatible con un edema angioneurótico.
- Dado el empeoramiento clínico podría ser una epiglotitis.

La respuesta correcta es la b.

El síntoma guía en esta paciente es el estridor que, además, se acompaña de otros signos de insuficiencia respiratoria y disminución de la saturación de oxígeno. Asocia también fiebre alta (previamente tuvo un máximo de 38°C). El estridor es un ruido de alta intensidad que se produce por el paso de aire de forma turbulenta por una vía aérea estrecha. Puede ser inspiratorio, siendo su origen en la vía aérea extratorácica (más frecuente), espiratorio si es en la vía aérea intratorácica o bifásico, indicando que la obstrucción es fija o está en las cuerdas vocales, donde el calibre de la vía aérea es menor (en la tabla II se muestran

TABLA I. ESCALA DE TAUSSIG (VALORACIÓN CLÍNICA DE LA GRAVEDAD DEL CRUP)

	0	1	2	3
Estridor	No	Leve	Moderado	Intenso/ausente
Color	Normal	Normal	Normal	Cianosis
Retracción	No	Leve	Moderada	Intensa
Entrada	Normal	Disminución leve	Disminuida	Muy disminuida
Conciencia	Normal	Intranquilo	Agitado	Somnoliento

Puntuación: leve <5, leve-moderado 5-6, moderado 7-8, grave >8

las causas de estridor). El crup (opción b) es una enfermedad frecuente en niños de 3 meses a 3 años. Se produce por una inflamación de la laringe y de la vía aérea subglótica. El inicio de los síntomas, que son catarrales, es progresivo. En las siguientes 12-48 horas y de forma más o menos brusca aparecen fiebre, ronquera, tos perruna y estridor. Si la obstrucción de la vía aérea progresa comienzan los signos de insuficiencia respiratoria, con aumento del estridor que se hace continuo, presencia de taquipnea y puede asociar alteración de la conciencia con agitación o somnolencia. En las fases de agitación empeora el cuadro al aumentar la presión negativa en la vía aérea, apareciendo aumento del tiraje subcostal, supraesternal e intercostal, y pudiendo disminuir los ruidos respiratorios en la auscultación. También agrava la sintomatología la posición horizontal, por lo que el niño prefiere estar sentado o de pie. Una de las características clásicas del *crup* es su evolución fluctuante (un niño puede empeorar o mejorar clínicamente en poco tiempo), por lo que es necesario vigilar de cerca de estos pacientes. El cuadro típico suele durar de dos a tres días, aunque puede prolongarse hasta una semana. Suele manifestarse de forma más intensa por la noche, al final del otoño e invierno (de septiembre a di-

ciembre) en el hemisferio norte y es más frecuente en niños que en niñas (1,4/1). Aunque el *crup* es la laringotraqueítis aguda viral, algunos autores también incluyen dentro del término a la laringitis espasmódica, recurrente o *crup* espasmódico, la epiglotitis y la laringotraqueítis bacteriana, laringitis membranosa o *crup* bacteriano. Otros clínicos reservan el término *crup* para las formas más frecuentes y típicas de *crup* (laringotraqueítis aguda viral) y denominan laringotraqueobronquitis a formas más graves, consideradas una complicación de la laringotraqueítis (que puede sobreinfectarse por una bacteria a los 5-7 días de evolución).

El virus parainfluenza tipo 1 es el germen que produce con mayor frecuencia el *crup* (aproximadamente en el 75% de los casos), fundamentalmente en las epidemias de otoño e inicio del invierno. El parainfluenza tipo 2 en ocasiones produce epidemias siendo el curso clínico más leve y el tipo 3 produce casos esporádicos, pero más graves.

El virus respiratorio sincitial y el adenovirus también pueden producirlo, aunque suelen dar cuadros de infección pulmonar. El virus influenza raramente produce *crup*, pero tiene un curso más grave. Los metapneumovirus producen infecciones respiratorias pul-

monares y raramente *crup*, y suelen asociarse a casos esporádicos en primavera o verano. También de forma infrecuente el *crup* puede ser producido por bacterias atípicas (*Mycoplasma pneumoniae*). Si se sospecha infección por influenza, parainfluenza o VRS en pacientes ingresados deben utilizarse medidas de aislamiento de contacto respiratorio, con bata y guantes si se toca al paciente.

La laringitis espasmódica (opción c) se caracteriza por la aparición aguda de estridor durante la noche, es de corta duración (varias horas) y cesa bruscamente no es el caso de esta paciente que tiene un cuadro clínico con un curso más prolongado. Aparece en niños entre 3 meses y 3 años y no suele acompañarse de fiebre, aunque en ocasiones tienen una infección respiratoria leve con febrícula. En muchos casos es recurrente, por ello algunos autores lo han relacionado con enfermedades atópicas (la paciente presentaba dermatitis atópica). En las fases iniciales puede confundirse con la laringotraqueítis y es difícil hacer un diagnóstico diferencial.

El edema angioneurótico agudo o reacción alérgica (opción d) puede presentarse a cualquier edad, es de rápida aparición, sin fiebre ni catarro (no coincide con la clínica de la paciente). La primera manifestación es el edema de labios y lengua, puede aparecer un *rash* urticarial con disfagia, sin ronquera, y en ocasiones aparece estridor inspiratorio, suelen existir antecedentes de alergias o crisis previas. El angioedema por déficit de C1 inhibidor provoca edema de glotis sin urticaria, tiene una hereditaria autosómica dominante, por lo que es frecuente encontrar antecedentes familiares y no responde a corticoides o adrenalina.

La epiglotitis (opción e) es una enfermedad muy grave porque causa obstrucción brusca e importante de la vía aérea. Está producida por una bacteria, *Haemophilus influenzae*

TABLA II. CAUSAS MÁS FRECUENTES DE ESTRIDOR

- Vía aérea extratorácica
 - a. Supraglótica
 - Epiglotitis
 - Abscesos retrofaríngeo y periamigdalino
 - Angioedema
 - Difteria
 - b. Glótica y subglótica
 - *Crup* (laringotraqueítis)
 - Laringomalacia
 - Traqueomalacia
 - Parálisis cuerdas
- Vía aérea intratorácica
 - Anillos vasculares
 - Arteria pulmonar aberrante
 - Adenopatías
 - Cuerpos extraños
 - Tumores

tipo b, y suele afectar a niños entre los 3 y 7 años de edad. En España desde que se introdujo la vacuna contra este germen, prácticamente está erradicada. Los patógenos que la producen actualmente son: *H. influenzae* tipo A y F, *H. parainfluenzae*, *Streptococcus pneumoniae*, *Staphylococcus aureus*, *Streptococcus* beta-hemolítico grupos A, B y F. Los pacientes presentan voz gangosa, fiebre alta, aspecto tóxico con letargia, babeo continuo por dificultad para la deglución, y estridor inspiratorio intenso con evolución a insuficiencia respiratoria aguda progresiva grave (no es el caso de esta paciente). Puede ser difícil el diagnóstico diferencial con una laringotraqueítis grave, aunque el curso de la epiglotitis suele ser más rápido y su debut, más agudo. Los pacientes no pueden tumbarse y adoptan una postura en trípode, sentados rectos, apoyados en las piernas e inclinados hacia delante, con el cuello extendido y la boca abierta. Un breve período de disnea con intranquilidad puede llevar a una cianosis rápidamente progresiva y

TABLA III. TAMAÑO DE TUBOS ENDOTRAQUEALES, CÁNULAS DE TRAQUEOSTOMÍA Y EQUIPOS DE CRICOTIROTOMÍA DE ACUERDO CON LA EDAD DEL NIÑO

Síntoma	0	1	2	3	4	5
Estridor	No	Al agitarse	En reposo			
Retracciones	No	Leves	Moderadas	Intensas		
Ventilación	Normal	Disminuida	Muy disminuida			
Cianosis	No				Al agitarse	En reposo
Conciencia	Normal					Alterada

Crup leve ≤ 2 puntos; Crup moderado 3-7 puntos; Crup grave ≥ 8 puntos

al coma. Ante una alta sospecha clínica de epiglotitis el diagnóstico se debe realizar en un lugar preparado con monitorización del paciente (UCIP, quirófano), y se hace mediante visualización por laringoscopia de una epiglotis aumentada de tamaño y con aspecto “rojo cereza”. También puede demostrarse bajo visión directa la disminución de la luz por la inflamación de la epiglotis. A veces se produce una afectación más intensa de estructuras supraglóticas, sobre todo de los relieves aritenoepiglóticos, más que de la propia epiglotis. Es importante evitar las maniobras que puedan causar agitación en el paciente (canalización de vías venosas, exploración directa de la cavidad oral, etc.) hasta que no se tenga asegurada la vía aérea. Puede valorarse la realización de una radiografía cervical si se sospecha una epiglotitis en un paciente estable, pero no se considera una opción muy probable. El signo clásico de la epiglotitis en la radiografía lateral del cuello se denomina “*signo del pulgar*”, producido por el aumento de tamaño de la epiglotis. Es muy importante la colocación adecuada del paciente para evitar errores en la interpretación de la prueba: se requiere hiperextensión de cabeza y cuello; además, la epiglotis puede parecer redonda si la proyección lateral cervical se toma desde un ángulo oblicuo. Si, tras el estudio radiológico sigue existiendo la posibilidad de este diagnóstico, debe

intentarse la visualización directa (en todos los casos, en presencia de personal experto en vía aérea y con material adecuado preparado). Si se confirma suele ser necesaria la intubación endotraqueal durante aproximadamente 48 horas (si la intubación no es posible se realizará cricotirotomía urgente, seguida de traqueostomía reglada). En la tabla III se muestra el material necesario para asegurar la vía aérea según la edad del paciente. La epiglotitis se trata con antibióticos y se recomienda una cefalosporina de tercera generación (ceftriaxona o cefotaxima) durante 7-10 días. Los esteroides no han demostrado beneficios en esta patología aunque pueden ser útiles en el momento de la extubación, para disminuir el edema asociado al tubo endotraqueal.

La aspiración de un cuerpo extraño (opción a) siempre se tendrá presente y se investigará. Suele existir un episodio previo de atragantamiento y tos, aunque no siempre lo refieren, lo que dificulta el diagnóstico. La edad típica es entre 6 meses y 2 años, cuando los niños se llevan objetos a la boca. Según donde quede alojado el objeto, pueden presentar estridor e insuficiencia respiratoria sin fiebre desde el incidente o manifestarse tiempo después, con neumonías de repetición o atelectasia. La ronquera y la tos perruna suelen estar ausentes. El tratamiento consiste en la extracción del cuerpo extraño mediante bron-

TABLA IV. ESCALA DE WESTLEY PARA LA VALORACIÓN CLÍNICA DE LA GRAVEDAD DEL CRUP

	TET DI (mm)	Traqueostomía Shiley DI/tamaño	Traqueostomía Bibora DI/tamaño	Traqueostomía Portex DI/tamaño	Cricotirotomía Cook DI
1-6 meses	3,5	3,7/1	3,5/1	3,5/1	3,5
6-12 meses	4,0	4,1/2	4,0/2	4,0/2	3,5
1-2 años	4,5	4,8/3	4,5/3-	5,0/3	3,5
3-5 años	5,0	4,8/3	5,0/3+	-/-	3,5
5-6 años	5,5	5,5/4	5,5/4	6,0/4	4,0
7-8 años	6,0	5,5/4	5,5/4	6,0/4	4,0
9-10 años	6,5	5,5/4	5,5/4	6,0/4	4,0

TET: Tubo endotraqueal. DI: Diámetro interno.

coscopia rígida. La presencia de estridor indica que es urgente su extracción. Durante su ingreso en la planta de hospitalización presenta de nuevo un aumento de la dificultad respiratoria coincidiendo con agitación. La saturación transcutánea es del 100% con oxígeno en gafas nasales a 2 lpm. Ha recibido 3 dosis de adrenalina nebulizada (4 ml en 5 ml de SSF) en 6 horas y la dosis de prednisona oral se había administrado hacía una hora y media.

2. ¿Qué tratamiento instauraría usted en esta paciente diagnosticada de *crup*?

- Añadiría humedad ambiental al tratamiento con prednisona y adrenalina nebulizada.
- Oxígeno y aerosoles de adrenalina cada media hora.
- Oxígeno, prednisona oral y aerosoles de adrenalina cada 2 horas.
- Oxígeno y dexametasona intravenosa.
- Oxígeno, dexametasona oral y adrenalina en aerosol.

La respuesta correcta es la e.

En todo paciente con clínica respiratoria debe evaluarse la saturación de oxígeno por pulsioximetría, también es imprescindible co-

nocer la FC, FR y la temperatura. Si la SatO_2 es inferior al 93% debe administrarse oxigenoterapia con humidificación. Esta paciente presentaba una SatO_2 de 90-91% con aire ambiente por lo que se debe administrar oxígeno (opciones **b**, **c**, **d** y **e**).

Respecto al tratamiento farmacológico del *crup* se ha evidenciado el beneficio de los corticoides y de la adrenalina nebulizada, que son las piezas claves del tratamiento (opciones **c**, **d** y **e**). Su administración depende de la gravedad de los síntomas.

Actualmente la humedad ambiental no se recomienda (opción **a**) ya que los últimos estudios (revisión Cochrane) concluyen, que no hay evidencia de que la inhalación de aire humidificado, en niños con *crup* leve-moderado, produzca una mejoría en la evolución clínica. Se ha empleado con la idea de que la humedad mejoraría el aclaramiento de las secreciones. No hay que olvidar que en algunos casos puede favorecer el broncoespasmo.

Los corticoides están recomendados en esta patología, por todos los autores. Por su efecto antiinflamatorio, disminuyen el edema de la mucosa laríngea en los niños con *crup* y han demostrado una mejoría clínica. En una revisión Cochrane del año 2006 realizado con 31 estudios sobre el uso de corticoides en el

crup, se llegó a la conclusión de que los corticoides producen una mejoría en la puntuación de Westley (Tabla II) a las 6 y 12 horas de forma significativa, que no fue evidente a las 24 horas. En los pacientes tratados con corticoides se produjeron menos visitas y reingresos en los servicios de urgencias, una disminución en la estancia en urgencias o en la planta de hospitalización, y una disminución en el empleo de aerosoles con epinefrina de forma repetida.

El corticoide más utilizado es la dexametasona, por ser el más barato, de acción más prolongada y más fácil de administrar por su presentación oral, intramuscular e intravenosa y sin producir efecto mineralocorticoide. Los niños con *crup* grave tratados con dexametasona tuvieron un porcentaje menor de intubación y en el caso de ser intubados, fue durante menos tiempo y con menos re-intubaciones una vez extubados. Se recomienda la vía oral en una dosis única de 0,6 mg/kg (máximo 10 mg), su acción comienza entre 1-2 horas de su administración siendo máxima a las 6 horas y manteniendo niveles entre 36-72 horas. Para la administración del fármaco se puede utilizar el preparado oral (1 mg = 1 ml) o la preparación intravenosa (4 mg = 1 ml). Si el paciente no tolera la vía oral por vómitos, se aconseja la vía i.m. (algunos autores piensan que es menos efectiva que la oral) o i.v. si tiene canalizada una vía venosa.

En pacientes con laringitis leve o moderada se puede utilizar budesonida nebulizada a dosis de 2 mg (2 ml de la solución en 4 ml de suero salino fisiológico) en vez de dexametasona. Su efecto aparece entre 2 y 4 horas después de la administración. La budesonida se administrará cada 12 horas. Parece tener un efecto aditivo a la dexametasona oral por lo que, si la laringitis es grave, se pueden utilizar ambos. La budesonida puede administrarse en el mismo aerosol junto a la adrenalina.

La mayoría de los trabajos aconsejan utilizar una dosis única de corticoides, pero en los niños más graves pueden utilizarse 4 dosis de dexametasona (cada 12-24 horas) o budesonida durante 2 días.

No se han encontrado efectos adversos con el uso de corticoides en una sola dosis, aunque existe riesgo de sangrado digestivo y sobreinfección bacteriana si el tratamiento es más prolongado. El sangrado gastrointestinal es más frecuente en los pacientes más graves y por ello, también puede ser consecuencia de la situación clínica del paciente, el ingreso en UCIP, dosis repetidas y altas de corticoides,... Aunque la administración de corticoides podría aumentar la carga viral no se ha evidenciado que aumente el tiempo de eliminación de los virus.

En pacientes con *crup* leve se podrían utilizar dosis más bajas de dexametasona (0,15 mg/kg). Aunque se han realizado estudios controlados aleatorizados que demuestran que esta dosis más baja puede ser útil, varios metaanálisis indican un mayor beneficio de las dosis más altas en los pacientes con *crup* más grave.

Otros corticoides menos utilizados han sido la prednisona y la prednisolona, ésta última a dosis 1-2 mg/kg/día en 3 dosis durante 3 días. El preparado oral (Estilsona®, 1 ml = 13,3 mg), tiene el inconveniente de su menor duración y menor potencia que la dexametasona. La prednisona es un profármaco de la prednisolona, que precisa del metabolismo hepático para su conversión y que es 6 veces menos potente que la dexametasona. Solamente existe un preparado oral (1 mg = 1 ml), 4 mg de prednisona equivalen a 0,6 mg de dexametasona. En el momento actual no se recomienda la prednisona (opción **3**) porque precisa mayor cantidad del preparado y no ofrece ninguna ventaja sobre la dexametasona.

TABLA V. ESCALA DE WESTLEY MODIFICADA (PUNTAJA CUATRO PARÁMETROS)

Síntoma	0	1	2	3	4	5
Estridor	No	Al agitarse	En reposo			
Retracciones	No	Leves	Moderadas	Intensas		
Ventilación	Normal	Disminuida	Muy disminuida			
Cianosis	No				Al agitarse	En reposo

Crup leve ≤ 2 puntos; *Crup moderado* 3-7 puntos; *Crup grave* ≥ 8 puntos

Si el paciente presenta estridor y tiraje moderado o está empeorando, debe añadirse a los corticoides el tratamiento con adrenalina nebulizada hasta que se inicie el efecto antiinflamatorio de los corticoides, alrededor de las 6 horas (por ello la mejor opción en esta paciente es la **e**).

La adrenalina en aerosol ha demostrado una mejoría clínica en el *crup* aunque no se ha demostrado que disminuya la estancia hospitalaria. Produce una vasoconstricción de las arteriolas precapilares mediante la estimulación de los alfarreceptores, descendiendo la presión hidrostática y conduciendo a una reabsorción del fluido, con disminución del edema de la mucosa laríngea. Su efecto comienza a los 10 minutos, siendo máximo a la media hora, con una duración de 2 horas, retornando el paciente a su situación inicial. Por tanto, no altera el curso natural de la enfermedad ni a corto ni a largo plazo. Se ha hablado del “efecto rebote de la adrenalina”, pero esto debe considerarse más bien como el fin de su acción, ya que su efecto es transitorio y, cuando éste termina, el paciente puede volver a la situación clínica que presentaba antes de su administración (por ello es recomendable que permanezca en observación durante 6 horas, o al menos durante 4 horas, cuando los corti-

coides han iniciado su efecto). Puede emplearse adrenalina racémica 0,05 ml/kg/dosis (máximo 0,5 ml) en una solución al 2,25% diluido en 3 ml de suero salino fisiológico, en nebulización durante 15 minutos. Al no estar comercializada en España y ser igual de efectiva, se puede utilizar adrenalina estándar (adrenalina L) cuya presentación es 1:1.000 (1 mg = 1 ml), la dosis recomendada es 0,5 ml/kg/dosis sin diluir (máximo 5 ml) nebulizada en 15 min. La nebulización de adrenalina se puede repetir cada 15-20 minutos. En el *crup* grave la administración repetida disminuye la necesidad de intubación.

Para la administración de fármacos en nebulización en la laringitis, se utilizarán flujos de oxígeno o aire a 5 litros por minuto, para que las partículas nebulizadas tengan un diámetro mayor y se depositen en la vía aérea superior. Si se utilizan 3 o más dosis de adrenalina en dos horas, el paciente debe ser monitorizado. Una vez que ha mejorado con el tratamiento, se recomienda un tiempo de observación en urgencias, que varía según la gravedad inicial. Para valorar la gravedad del *crup* con mayor exactitud y orientar el tratamiento se puede utilizar la escala de Taussig (Tabla I) o la escala de Westley modificada, que valora cuatro parámetros (Tabla V). Si disponemos

TABLA VI. ESCALA DE WESTLEY MODIFICADA POR MINGUEI

Estridor	No	0
	Audible en reposo con fonendo	1
	Audible en reposo sin fonendo	2
Retracciones subcostales y supraesternales	No	0
	Leves	1
	Moderadas/severas	2
Entradas de aire en los pulmones	Normal	0
	Disminución leve	1
	Disminución leve/moderada	2
Sat O ₂	≥ 95	0
	≤ 94	2

Los pacientes con alteración del color y/o conciencia ingresarían directamente en el hospital.

**Minguei S y cols. Utilidad de la saturación de oxígeno en la valoración del niño con laringitis moderada.*

An Esp Pediatr 1996;45:261-3.

Leve: 2 o menos; moderada: 3-4; grave: 5 o menos

de pulsioximetría podemos utilizar la escala de Westley modificada por Minguei (Tabla VI).

Los pacientes graves que no reciben alimentación oral precisarán también fluidoterapia para cubrir sus necesidades basales y las posibles pérdidas por el trabajo respiratorio, la fiebre, etc. No están indicados otros tratamientos, como antitusígenos, descongestivos, ni antibióticos, sólo antipiréticos o analgésicos si se precisan. En el *crup* grave por virus influenza A o B debe considerarse el tratamiento con inhibidores de neuraminidasa (oseltamivir o zanamivir).

Como hemos comentado, la paciente presenta aumento de la dificultad respiratoria coincidiendo con episodios de agitación o fiebre. Mantiene una saturación transcutánea de 100% con oxígeno en gafas nasales a 2 lpm. Recibe nebulizaciones de adrenalina (4 ml en 5 ml de suero salino fisiológico) cada 2 horas y se le había administrado una dosis de prednisolona oral hora y media antes de valorarla. Tiene una vía venosa por la que recibe sueroterapia.

3. ¿Realizaría alguna prueba complementaria o cambiaría su actitud en este momento?

- Solicitaría una gasometría venosa.
- Realizaría un hemograma incluyendo reactivantes de fase aguda (proteína C reactiva - PCR- y procalcitonina -PCT-).
- Trasladaría a la paciente a UCI pediátrica.
- Administraría corticoides i.v. y vigilaría su evolución porque es probable que mejore.
- Repetiría la dosis de adrenalina nebulizada y la valoraría de nuevo posteriormente.

La respuesta correcta es la e.

Como se ha comentado previamente, la adrenalina en aerosol tiene un tiempo de acción de 2 horas y posteriormente el paciente vuelve a su estado previo. Esta paciente ha recibido 3 aerosoles, pero con un intervalo de 2 horas, por lo que se podría administrar otro aerosol de adrenalina (opción **e**) hasta que el corticoide comience a hacer efecto (solo ha pasado una hora y media desde que se administró). También se ha comentado anteriormente que la acción

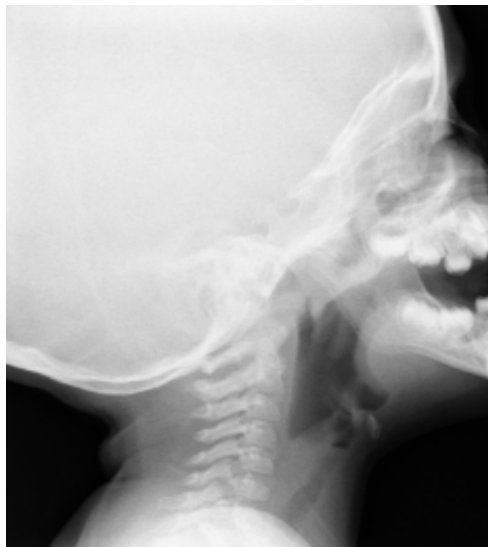

FIGURA 1. Rx de *cavum* a las 4 horas del ingreso.

de los corticoides no es inmediata, tanto si es por vía oral como i.v, comienza sobre 1-2 horas tras su administración alcanzando su efecto máximo a las 6 horas. Administrar una dosis de corticoide i.v. aunque tenga una vía venosa canalizada no sería lo más adecuado ya que la vía oral es igual de efectiva (opción **d**). De todas maneras no hay que olvidar que es una paciente que no ha mejorado desde su ingreso y que puede empeorar rápidamente y precisar ingreso en UCIP (opción **c**).

La vigilancia del paciente con *crup* debe ser clínica valorando los signos de insuficiencia respiratoria, y dependiendo de la evolución, puede realizarse una gasometría (opción **a**) y una analítica (opción **b**), pero muchas veces irritar a estos pacientes con la realización de analíticas hace que aumente el trabajo respiratorio, por lo que el médico valorará en cada momento si es necesario practicar pruebas complementarias. En estos pacientes la fiebre y la agitación pueden empeorar el trabajo respiratorio y aumentar el estridor.

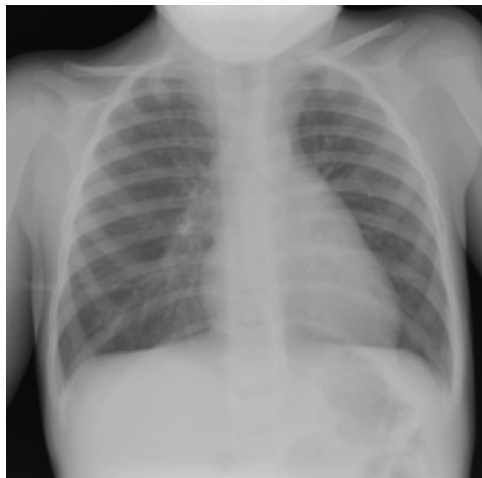

FIGURA 2. Rx de tórax AP a las 4 horas del ingreso.

Se administra otro aerosol de adrenalina, la temperatura desciende a 36,9°C con el antitérmico, disminuyendo el trabajo respiratorio y mejorando clínicamente. A las 4 horas de su ingreso se practica una gasometría que es normal, radiografía de *cavum* (Fig. 1) y radiografía de tórax (Fig. 2). Se pauta tratamiento con una dosis de metilprednisolona (Urbason®) i.v., budesonida (Pulmicort®) en nebulización cada 12h y adrenalina nebulizada cada 6h. A las 11 horas del ingreso comienza de nuevo con hipertermia, tiraje subcostal, intercostal, supraesternal y supraclavicular y aleteo nasal, FC 150-160 lpm por lo que avisan al intensivista pediátrico, que decide su ingreso en UCIP para vigilancia. La paciente está algo decaída pero con aceptable estado general, no tiene fiebre (temperatura 36,8°C) ni aspecto tóxico, FC 140 lpm, FR 30 rpm, TA 125/73 mmHg. Presenta estridor inspiratorio, tiraje subcostal, intercostal y supraesternal intenso. Hipoventilación generalizada a la auscultación. Recibe oxígeno en gafas nasales a 2 litros por minuto con SatO₂ 98%. Gasometría venosa: pH 7,30, PCO₂ 40 mmHg, bicarbonato 19 mmol/l.

4. ¿Qué actitud le parece la más adecuada en este momento?

- Intubación y ventilación mecánica invasiva.
- Administrar dexametasona i.v. y repetir aerosol de adrenalina.
- Heliox inhalado.
- Ventilación mecánica no invasiva.
- Repetir aerosol de adrenalina vigilando sus efectos secundarios (taquicardia, hipertensión, etc.).

La respuesta más correcta podría ser la b. También pueden ser correctas la c, d y e.

Esta paciente como se ha descrito previamente, empeoraba coincidiendo con periodos de agitación. Con el aerosol de adrenalina mejoraba, y también cuando disminuía la fiebre. Es correcto por tanto, repetir el aerosol de adrenalina, que se estaba administrando cada 6 horas (opciones **b** y **e**) y también administrar dexametasona (opción **b**). Había recibido una dosis de metilprednisolona 7 horas antes, que tiene una acción más corta. El intervalo de dosis recomendado es de 6 horas y por ello se podía repetir la dosis de metilprednisolona o bien administrar dexametasona que no había recibido hasta ese momento, que sería lo más correcto, por su acción más prolongada y por ser más específica para el *crup* (opción **b**). Aunque su situación clínica no parecía indicar que precisará ingreso urgente en UCIP, se la trasladó para una mayor vigilancia.

El helio es un gas noble, inerte, no tóxico y de muy baja densidad. Esta última propiedad física es la que condiciona su potencial terapéutico. Cuando se respira una mezcla de helio y oxígeno en vez de aire-oxígeno, disminuyen las resistencias en la vía aérea al flujo del gas y, por tanto, el trabajo respiratorio que se realiza es menor. Al administrarlo por vía inhalatoria, disminuye la turbulencia del flujo aé-

reo a través de la vía aérea estrecha. También es beneficioso para el intercambio gaseoso, sobre todo en la ventilación alveolar; en las vías aéreas pequeñas, donde la eliminación de CO₂ está facilitada por la difusión, el CO₂ difunde de 4 a 5 veces más rápido en la mezcla helio-oxígeno que en una mezcla de aire-oxígeno. La máxima efectividad clínica se consigue con la utilización de la mayor concentración posible de helio (habitualmente, entre el 60-80%). La mezcla de una proporción de helio (con frecuencia entre el 70-80%) y el resto oxígeno se denomina heliox (opción **c**). Para su aplicación se utilizará una mascarilla con reservorio y válvula unidireccional con flujos entre 10-15 lpm. Su indicación principal es la obstrucción de la vía aérea superior y puede ser útil para mantener al paciente con laringotraqueítis en mejores condiciones, retrasando la aparición del fracaso respiratorio y evitando la aplicación de otras medidas más agresivas mientras el tratamiento específico hace su efecto. Su acción es inmediata. En caso de presentar bajas saturaciones de oxígeno con el heliox inhalado puede administrarse oxígeno suplementario mediante gafas nasales a un flujo menor de 2 lpm para no disminuir en exceso la concentración de helio y perder sus propiedades físicas. Por ello, uno de los inconvenientes es que queda limitada la administración de mayor concentración de oxígeno inspirado en niños con hipoxia. El calentamiento y humidificación del heliox, puede lograrse fácilmente adaptando los sistemas convencionales utilizados para aire/oxígeno. Es especialmente importante en los niños más pequeños para disminuir el riesgo de hipotermia debido a la alta conductividad térmica del helio.

En la actualidad se acepta que la ventilación no invasiva (opción **d**) puede mejorar la ventilación y oxigenación en pacientes con obstrucciones de la vía aérea, disminuyendo su trabajo respiratorio, por lo que puede uti-

lizarse asociada al tratamiento específico de la laringitis.

En ese momento no parece indicada la intubación y ventilación mecánica (opción **a**) ya que la paciente tiene una gasometría normal y mejora claramente con el tratamiento médico, aunque no hay que olvidar que estos pacientes pueden empeorar bruscamente y debe realizarse una vigilancia estrecha.

En la UCIP se continúa con oxígeno, se pauta dexametasona i.v. (0,6 mg/kg) y aerosol de adrenalina 4 mg (4 ml de adrenalina 1/1000) con mejoría clínica.

Se realiza otra gasometría venosa que muestra pH 7,33, pCO₂ 42 mmHg, y una analítica de sangre con Hb 12 g/dl, Hto 34%, leucocitos 13.840 mm³ (N 53%, L 12%, C 28%, M 3%), plaquetas 240.000 mm³, PCR 2,4 mg/dl, PCT 1,28 ng/dl.

En la evolución continúa con episodios de aumento del trabajo respiratorio coincidiendo con agitación, disminuyendo la dificultad respiratoria cuando se tranquiliza. Se prepara ventilación no invasiva (Vapotherm®) y Heliox. Antes de iniciarlas presenta de forma brusca intenso trabajo respiratorio con bradicardia, cianosis e hipertensión. Se intuba de urgencia (tubo del 4 mm) y se conecta a ventilación mecánica a las 7 horas de su ingreso en UCIP y a las 18 horas de su ingreso en el hospital.

5. ¿Qué haría en ese momento?

- Administrar sedación-analgésia i.v.
- Recoger exudado bronquial y comenzar con la administración de antibióticos.
- Repetir la radiografía de tórax.
- Continuar con corticoides i.v.
- Todas las anteriores.

La respuesta correcta es la e.

La paciente ha presentado un empeoramiento brusco, con clínica de insuficiencia

respiratoria grave por lo que ha necesitado intubación de urgencia para asegurar la permeabilidad de la vía aérea, y consecuentemente una adecuada oxigenación y ventilación.

Tras la secuencia rápida de intubación, los pacientes que van a continuar intubados deben permanecer con un nivel adecuado de sedo-analgésia para que estén confortables y permitan una ventilación adecuada. Cuando el paciente mejora se puede ir disminuyendo la sedación. Se utilizan preferentemente modalidades ventilatorias que permiten su colaboración respiratoria (SIMV-MMV con presión de soporte,...). Esta paciente, que ha precisado intubación por un empeoramiento grave y repentino de la insuficiencia respiratoria, debe recibir sedo-analgésia (opción **a**) hasta que disminuya el edema de la vía aérea, para lo que pueden ser necesarios entre 2-4 días. Además, los movimientos de la cabeza en los pacientes intubados sin sedación, aumentan más el edema de la vía aérea. La intubación debe hacerse con un tubo de un tamaño inferior, de 0,5 a 1 mm del que le correspondería a su edad (a esta paciente le correspondería un 4,5 mm y se intubó con un 4 mm) y continuar con ventilación mecánica hasta que se aprecie escape de aire alrededor del tubo endotraqueal, lo que indica que ha disminuido el edema.

Aunque en esta paciente se piense que su *crup* tiene un origen viral, sería adecuado recoger muestras de cultivo de aspirado bronquial y valorar iniciar tratamiento antibiótico empírico (opción **b**). El diagnóstico etiológico viral puede realizarse en exudado nasal o secreciones faríngeas cultivando el virus, pero éste es un procedimiento lento. Se aconseja la detección de antígenos virales por técnica de PCR, que es más rápido, pero no está disponible en todos los centros. La identificación del virus puede ser necesaria para el ais-

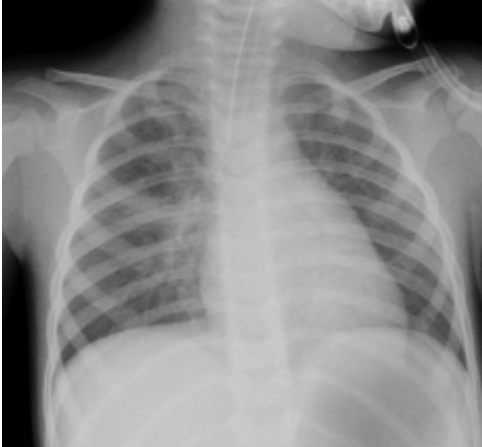

FIGURA 3. Rx de tórax AP después de la intubación endotraqueal (18 horas del ingreso hospitalario).

lamiento de los pacientes o para valorar si es preciso un tratamiento antiviral, como en el caso del virus influenza.

No hay estudios que aconsejen el uso de corticoides más de 24 horas, aunque si la obstrucción ha sido tan grave que ha precisado intubación posiblemente deban continuarse (opción **d**) durante 48-72 horas más o hasta que se evidencie la disminución del edema así como para disminuir el riesgo de edema laríngeo postextubación.

A los pacientes intubados que van a continuar con ventilación mecánica se les realiza una radiografía de tórax (opción **c**) para evidenciar la localización del tubo endotraqueal y si se ha producido alguna complicación durante la maniobra de intubación.

La realización de una radiografía de cuello o de tórax exclusivamente para confirmar una laringotraqueítis viral no es necesaria. Se practicarán cuando la evolución sea atípica, se sospeche aspiración de cuerpo extraño, el *crup* sea recurrente o exista un fracaso en el tratamiento. En niños con *crup* la radiografía anteroposterior del cuello puede mostrar una estrechez subglótica llamada "signo de aguja, reloj de arena o en punta de lápiz"

y en la radiografía lateral del cuello puede aparecer una sobredistensión de la hipofaringe durante la inspiración con un estrechamiento subglótico.

Se practica la radiografía de tórax que se muestra en la figura 3.

6. ¿Qué piensa de esta evolución?

- Puede ser normal en un *crup*.
- Puede tratarse de una laringotraqueítis bacteriana.
- Puede existir un absceso periamigdalino.
- Lo más probable es un absceso retrofaríngeo.
- Es compatible con un cuadro de difteria laríngea.

La respuesta correcta es la b.

Aunque la clínica de esta paciente se trataba inicialmente de un *crup* y fuera fluctuante (opción **a**), la evolución no es la habitual (suelen mejorar con el tratamiento médico, solamente precisan ingreso hospitalario un 5% de los pacientes y de ellos solo el 1-3% requieren intubación). Esta niña continuaba con fiebre alta, empeoró bruscamente a pesar del tratamiento, y la analítica que se le realizó es compatible con infección bacteriana, por ello debe pensarse en otra patología inicial o en la posibilidad de una sobreinfección, y la más probable es una laringotraqueítis bacteriana (opción **b**).

La laringotraqueítis bacteriana es un cuadro más infrecuente y grave que el *crup*. Se produce por una infección bacteriana, que puede ser primaria o secundaria a una infección vírica. En la primaria existe una obstrucción aguda con fiebre y aspecto tóxico. En la secundaria se produce un empeoramiento importante durante la evolución de la laringotraqueítis viral, con fiebre alta, apariencia tóxica y aumento de la dificultad respiratoria. Esta paciente no tenía aspecto tóxico, pero sí tenía fiebre y en la analítica presentaba una desviación izquierda

con 28% de cayados; la PCR no había aumentado mucho todavía, pero sí la PCT que se eleva más precozmente que la PCR en las infecciones bacterianas. En esta enfermedad la tráquea está infiltrada por células inflamatorias, asociándose ulceración, pseudomembranas y microabscesos. Se produce un exudado purulento denso que obstruye la vía aérea y que puede observarse por debajo de las cuerdas vocales durante la intubación endotraqueal si esta se lleva a cabo. En la radiografía lateral de cuello pueden verse densidades de tejido blando que corresponden al exudado purulento dentro de la tráquea y dan un aspecto irregular a la columna de aire traqueal; puede observarse también un estrechamiento subglótico. En la radiografía de tórax pueden aparecer infiltrados alveolares parcheados o aumentos de densidad focales. En la auscultación pulmonar pueden aparecer crepitantes o sibilancias (no era el caso de esta niña). En los pacientes con *crup* que no responden a adrenalina nebulizada ni a corticoides se debe sospechar una laringotraqueítis bacteriana (la paciente si había respondido a adrenalina pero el curso fue muy tórpido). El diagnóstico se realiza demostrando la existencia de infección bacteriana de vías respiratorias altas por la presencia de fiebre, secreciones respiratorias purulentas, alteración analítica compatible, puede no ser necesario realizar radiografías. El tratamiento indicado es la antibioterapia i.v. Es muy importante la vigilancia respiratoria estrecha de estos pacientes y asegurar la permeabilidad de su vía aérea (debe considerarse la posibilidad de intubación endotraqueal desde el diagnóstico).

Los niños con un absceso periamigdalino o retrofaríngeo (opciones **c** y **d**) pueden presentar disfagia, babeo, estridor, disnea, taquipnea, con diferentes grados de toxicidad infecciosa. La tos perruna suele estar ausente. El cuello puede estar en hiperextensión para favorecer la entrada de aire y puede acompañarse de celulitis

o inflamación en el tejido subcutáneo del cuello por reacción inflamatoria y adenopatías cervicales (no es el cuadro de esta paciente). En la radiografía lateral cervical en el caso de un absceso retrofaríngeo existe un espacio retrofaríngeo (de la parte posterior de la faringe a la parte anterior del borde inferior del cuerpo de la 2ª vértebra cervical) mayor de 7 mm y/o un espacio retrotraqueal (de la parte posterior de la tráquea al borde anterior de la parte inferior del cuerpo de la 6ª vértebra cervical) mayor de 14 mm. La TC puede ser fundamental si consideramos la posibilidad de un absceso cervical. Los gérmenes que producen este cuadro son *Streptococcus pyogenes*, *Staphylococcus aureus* y anaerobios (*Fusobacterium*, *Prevotella*, *Veillonella*), en ocasiones *Haemophilus*, pero con frecuencia son mixtos con gérmenes aerobios y anaerobios.

La difteria laríngea (opción **e**) está producida por el *Corynebacterium diphtheriae*, y no existen casos en España actualmente. Comienza con pródromos de faringitis durante 2-3 días, febrícula, ronquera y tos perruna pudiendo aparecer también disfagia y estridor inspiratorio. Es típica la existencia de una faringitis membranosa. El tratamiento consiste en mantener una vía aérea permeable con intubación y extracción de las membranas laríngeas, administración de toxoide antidiftérico y antibiótico (eritromicina o penicilina G sódica). Se aconseja la vigilancia epidemiológica, la revacunación a los niños a los 6 y 14 años y a los adultos cada 10 años.

7. ¿Qué antibiótico indicaría para la laringotraqueítis bacteriana?

- Amoxicilina-clavulánico.
- Cefotaxima más vancomicina.
- Eritromicina.
- Meropenem más teicoplanina.
- Claritromicina.

La respuesta correcta es la b.

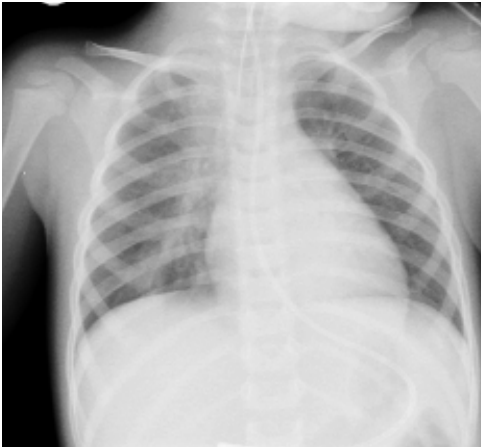

FIGURA 4. Rx de tórax AP que muestra infiltrados en LS y LI derechos (segundo día de ingreso).

Los gérmenes que producen la laringotraqueítis bacteriana son *Staphylococcus aureus*, *Streptococcus pneumoniae* y *Haemophilus influenzae* y, con menor frecuencia, *Streptococcus pyogenes* y *Moraxella catarrhalis*. El tratamiento antibiótico inicial empírico debe realizarse con una cefalosporina de tercera generación i.v. (cefotaxima o ceftriaxona) y puede valorarse la asociación de vancomicina o teicoplanina, que aumentan el espectro de acción sobre los microorganismos gram positivos incluyendo los estafilococos meticilín-resistentes, si sospechamos esta etiología (opción **b**). El espectro de la amoxicilina-clavulánico (opción **a**) es insuficiente para bacterias meticilín-resistentes aunque cubre anaerobios y *Moraxella*. El meropenem también podría ser una opción asociado a vancomicina o teicoplanina (opción **d**), pero es un antibiótico de amplio espectro, con mayor cobertura que las cefalosporinas de tercera generación para gram negativos (como *Pseudomona aeruginosa*) y gérmenes anaerobios, por ello debe intentar restringirse su uso para evitar inducir resistencias bacterianas. La claritromicina (opción **e**) y la eritromicina (opción **c**) son macrólidos efectivos

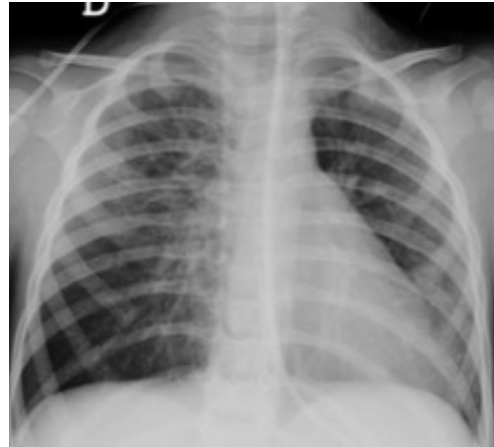


FIGURA 5. Rx de tórax AP que muestra engrosamiento peribronquial y perihilar derecho con infiltrado en língula.

contra *Moraxella catarrhalis* pero pueden no cubrir completamente el resto de los gérmenes que producen este cuadro. Los niños menores de 2 años no producen anticuerpos protectores contra los antígenos polisacáridos de la cubierta de *H. influenzae*, *S. pneumoniae* o *Neisseria meningitidis* y, por ello, son muy susceptibles a infecciones invasoras por estos gérmenes. Puede afectar también a niños vacunados de forma incompleta.

Se conecta al respirador en modalidad volumen control regulado por presión, sedoanalgesia con midazolam y fentanilo. No presenta fuga aérea alrededor del tubo endotraqueal. Se inicia tratamiento con cefotaxima (100 mg/kg/día) y vancomicina (40 mg/kg/día), que se mantiene durante 10 días y profilaxis de la úlcera de estrés con ranitidina. Se suspenden los corticoides por la presencia de restos en posos de café por la sonda nasogástrica, sustituyéndose la ranitidina por omeprazol.

El 2º día se evidencian en la radiografía de tórax infiltrados en lóbulo superior y lóbulo inferior derechos (Fig. 4) y al 5º días aparecen engrosamiento peribronquial y perihilar derecho con un infiltrado en língula (Fig. 5).

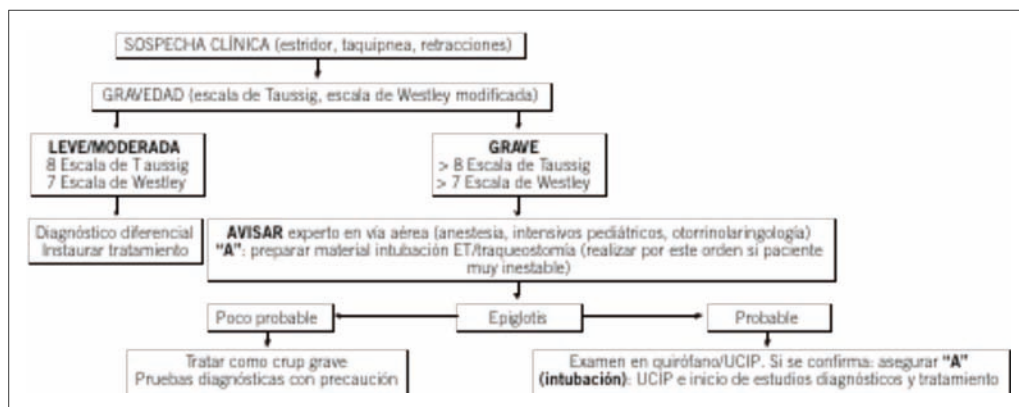


FIGURA 6. Algoritmo de actuación en la obstrucción respiratoria de vías altas

En la analítica realizada a las 24 horas de su ingreso en UCIP habían disminuido los leucocitos a 9.260 mm^3 y los cayados al 16%, y la PCR era de 2 mg/dl (no hubo muestra suficiente para hacer PCT). A las 48 horas los leucocitos se normalizaron (8.330 mm^3), con cayados de 1%, y la PCR era $<0,5 \text{ mg/dl}$.

A las 48 horas se comienza el descenso de la sedoanalgesia, y se ventila en modalidad SIMV con presión de soporte. A los 3 días y medio se extuba, presentando dificultad respiratoria inmediata que va en aumento, por lo que se comienza con la administración de Heliox (proporción: 70% helio/30% oxígeno) que se mantiene durante 3 días y se reinstauran los corticoides, con mejoría clínica progresiva. Al retirar el Heliox se continúa 24 horas con ventilación no invasiva a través de gafas nasales (Vapotherm®).

En el exudado bronquial recogido inmediatamente después de la intubación se aisló un *H. influenzae* tipo b, betalactamasa negativo. Fue dada de alta de UCIP a los 9 días de su ingreso sin precisar oxígeno. En la planta de hospitalización la evolución fue satisfactoria, continuándose tratamiento con aerosoles de budesonida y omeprazol oral. Se realizó fibrolaringoscopia el 15º día que mostró una vía aérea normal. Fue dada de alta del hospital el 16º día del ingreso. El diagnóstico inicial de esta pa-

ciente es de *crup*. Esta enfermedad se diagnostica por la clínica y se caracteriza por la presencia de tos perruna y estridor, sobre todo durante las epidemias comunitarias por virus. No es necesario practicar radiografía de tórax o de cavum, ni analíticas para hacer el diagnóstico inicial. Los síntomas suelen mejorar en 2-3 días pero pueden prolongarse hasta una semana. En los pacientes que no responden al tratamiento con adrenalina y corticoides debe descartarse otra patología. Si tienen fiebre alta y aspecto tóxico se pensará en una laringotraqueítis bacteriana, en cuyo caso se realizará analítica y radiografía de tórax y lateral de cuello. Las causas de estridor adquirido con su diagnóstico y tratamiento se muestran en la tabla VII.

El *H. influenzae* que es el germen que se cultivó en el exudado bronquial de esta paciente, es un cocobacilo gram negativo, que coloniza el tracto respiratorio superior humano, principalmente la nasofaringe, incluso durante meses. Las infecciones virales intercurrentes pueden favorecer la enfermedad invasiva o que se extienda entre los contactos por las secreciones respiratorias. El serotipo b corresponde a las cepas capsuladas, que son más agresivas y afectan más a los niños, produciendo epiglotitis, meningitis y celulitis. Las cepas sin cápsula son más frecuentes en los adultos y producen otitis, sinusitis, neumonías y raramente bacte-

TABLA VII. DIAGNÓSTICO DIFERENCIAL DEL CRUP

	<i>Inicio</i>	<i>Edad</i>	<i>Clínica</i>	<i>Diagnóstico</i>	<i>Tratamiento</i>
Laringitis espasmódica	Brusco (nocturno)	3 m-3 a	Tos perruna	Clínico Estridor inspiratorio	Humedad ambiental (?)
Laringitis viral (crup)	Gradual	3 m-3 a	Tos perruna Estridor inspiratorio Insuficiencia respiratoria variable	Clínico	Dexametasona oral Aerosol adrenalina O ₂ si SatO ₂ <92%
Epiglotitis	Brusco	3 m-7 a	Fiebre alta Voz gangosa Disfagia, babeo Estridor inspiratorio Insuf. respiratoria grave Aspecto tóxico	Clínico Leucocitosis desviación izq Rx lat cuello (signo pulgar) Laringoscopia**	Intubación* Cefotaxima más vancomicina o clindamicina
Laringotraqueítis bacteriana	Brusco	3 m-3 a	Fiebre alta Tos perruna Estridor inspiratorio Insuf. respiratoria Aspecto tóxico	Leucocitosis desviación izq Rx lat cuello*** Rx tórax****	Vía aérea permeable Cefotaxima más vancomicina Dexametasona oral o i.v. Aerosol adrenalina
Abscesos cuello	Progresivo	Todas	Fiebre Disfagia (babeo) Inflamación cuello Celulitis variable	Rx lat cuello TAC cuello	Amoxicilina-clavulánico Valorar cirugía
Cuerpo extraño	Brusco	6 m-2 a	Atragantamiento Tos Dific. resp. variable	Rx tórax insp/esp	Broncoscopia rígida y extracción
Angioedema no hereditario	Brusco	Todas	Edema labios Rash cutáneo Disfagia Estridor inspiratorio	Clínico	Adrenalina 1/1000 s.c. 0,01 ml/kg (max 0,3 ml) Hidrocortisona 1-5 mg/kg/d i.m. o i.v. c/12-24h ó Metilprednisolona 1-2 mg/kg/d i.m. o i.v. c/6-12h
Difteria laringea	Progresiva	No vacuna	Faringitis Febrícula, ronquera Tos perruna Disfagia Estridor inspiratorio	Exudado membranoso en laringe	Vía aérea Extracción membranas Toxide diftérico Eritromicina o Penicilina

*Intubación en quirófano con anestesista y otorrinolaringólogo, puede realizarse con sevoflurano. **La laringoscopia puede provocar parada respiratoria por obstrucción de la vía aérea. ***Pueden visualizarse condensaciones dentro de la tráquea que corresponden al pus. ****Pueden existir infiltrados pulmonares.

riemia. En España alrededor del 30% de las cepas producen , lactamasas y menos del 5% son resistentes a ampicilina.

DIAGNÓSTICOS FINALES

- Crup o laringotraqueítis aguda viral.
- Laringotraqueítis bacteriana por *Haemophilus*

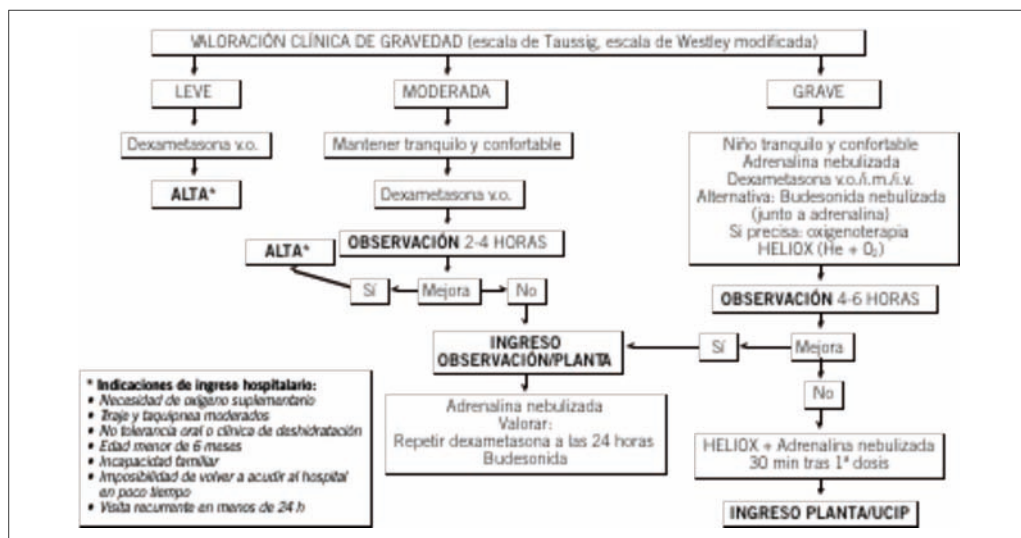


FIGURA 7. Algoritmo de actuación en el crup.

influenzae b, probablemente secundaria a infección vírica.

BIBLIOGRAFÍA

- Martínez Zazo AB, Villalobos Pinto E. Dificultad respiratoria alta. Laringitis aguda. En: Domínguez Ortega G, Molina Caballero JC, de la Torre Espí M. Manual de Urgencias Pediátricas. Madrid. Ergon 2008: 705-17.
- Bjornson CL, Johnson DW. Croup. Lancet 2008; 371:329-39.
- Cherry JD. Croup. N Engl J Med 2008;358:384-91.
- García Martín FJ, Moreno Pérez D. Laringitis. Protocolos de Infectología de la Sociedad Española de Pediatría (Internet). Disponible en: <http://www.aeped.es/>
- Genie E Roosevelt. Obstrucción inflamatoria aguda de las vías altas (crup, epiglotitis, laringitis y traqueítis bacteriana). En: Kliegman RM et al. Nelson tratado de pediatría. Volumen II. 18ª ed. Barcelona. Harcourt Brace España 2008: 1762-7.
- Gilbert DN, Moellering RC Jr, Eliopoulos GM, Sande MA, editores. Guía de terapéutica antimicrobiana. 35ª ed. Buenos Aires. Editorial médica AWWE 2005: 85-95.
- Martinón JM, Martín-Torres F. Estridor y obstrucción respiratoria de aparición aguda. En: Casado Flores J, Serrano A. Urgencias y tratamiento del niño grave. 2ª ed. Madrid. Ergon 2007: 335-41.
- Martinón-Torres F, Esquinas A, González G, Barrio MI, Antelo MC, Martínez MC. Ventilación no invasiva y técnicas asociadas en Pediatría: terapia con heliox, humidificación, aerosolterapia y fibrobroncoscopia. En: Medina A, Pons M, Esquinas A. Ventilación no invasiva en pediatría. Madrid. Ergon 2004: 105-23.
- Moore M, Little P. Humidified air inhalation for treating croup. Cochrane Data-base Syst Rev 2006; 3:CD002870.
- Quintero DR, Fakhoury K. Assessment of stridor in children. Uptodate; 2008. Versión 16.1. Disponible en: <http://www.uptodate.com/>
- Rey Galán C, Concha Torre A, Bueno Campaña M, Medina Villanueva A. Laringitis y epiglotitis. Bol Pediatr 1999; 39: 76-9.
- Serrano A. Niña con tos perruna, fiebre e insuficiencia respiratoria. En: Urgencias y tratamien-

- to del niño grave. Casos clínicos comentados. Volumen I. Madrid. Ergon 2002: 113-26.
13. Wiebe RK, Saenz A, Ausejo Segura M et al. Glucocorticoides para el crup (Revisión Cochrane traducida). En: La Biblioteca Cochrane Plus, 2006 Número 3. Oxford: Update Software Ltd. Disponible en: <http://www.update-software.com>.
 14. Woods CR. Approach to the management of croup (Internet). Uptodate; 2008. Versión 16.1. Disponible en: <http://www.uptodate.com/>
 15. Woods CR. Clinical features, evaluation, and diagnosis of croup (Internet). Uptodate; 2008. Versión 16.1. Disponible en: <http://www.uptodate.com/>
 16. Woods CR. Epiglottitis (Internet). Uptodate; 2008. Versión 16.1. Disponible en: <http://www.uptodate.com/>
 17. Woods CR. Pharmacologic and supportive interventions for croup (Internet). Uptodate; 2008. Versión 16.1. Disponible en: <http://uptodate.com/>.

Caso clínico 10

Niña con fiebre y disminución del nivel de conciencia

A. Goñi Yárnos, J. Gil Antón

Niña de 2 años con fiebre de 12 días de evolución asociada a cuadro catarral, que consulta por tendencia al sueño las últimas 48 horas. Estaba siendo tratada con amoxicilina clavulánico y claritromicina por una IgM positiva para *Mycoplasma*.

AP: Embarazo controlado. Parto por cesárea. RNT (37 semanas), PN 3.080 g. Apgar 8/10. Lactancia artificial exclusiva. Hija de madre VHC (+), negativizándose en la niña la serología al año de vida. Vacunación según calendario de la Comunidad Autónoma Vasca, incluida BCG y 3 dosis de Engerix B. Varicela a los 18 meses. No alergias conocidas. Resto sin interés para el episodio actual.

AF: Madre portadora de VHC. Una hermana sana y otra hermana intervenida de PCA y fallecida posiblemente por insuficiencia cardíaca a los 13 meses. Padre funcionario de prisiones.

EXPLORACIÓN FÍSICA

Tª 37,6°C. Peso 12 kg. FC 110 lpm. FR 30 rpm. TA 103/70 mmHg.

Caliente y bien perfundida, relleno capilar < 2", pulsos palpables y simétricos. ORL: normal. ACP: normal. Abdomen normal. SNC: tendencia al sueño con GCS 14-15 (O3-4,V5,M6), sin focalidad neurológica. Pupilas isocóricas y normorreactivas.

Se realiza TAC craneal que es informado como normal y la punción lumbar resulta hemorrágica. Durante su estancia en urgencias, realiza una convulsión generalizada de 5 minutos de duración que cede tras una dosis de midazolam.

Se extrae la siguiente analítica:

Bioquímica con Na 132 mEq/L, PCR 1,5 mg/dL y resto normal.

HRF: Hb 11,6 mg/dl. Hto 34,3%, plaquetas 168.000 μ L, leucocitos 9.800/mm³ (N75,9%, L18,1%, M 5%).

E. coagulación: normal.

a. ¿Cuál sería tu actitud?

- Se trata de una convulsión febril: espero a que se le pase el período postcrítico.
- Realizo un EEG.
- Inicio tratamiento con cefotaxima i.v.
- Inicio tratamiento con cefotaxima y aciclovir.
- La ingreso en la planta de oncología con sospecha de patología tumoral.

La respuesta más correcta es la d.

La encefalitis se define por la presencia de encefalopatía (alteración o depresión del nivel de conciencia durante más de 24 horas) y dos o más de los siguientes criterios: fiebre, convulsiones, hallazgos neurológicos focales, pleocito-

sis (> 5 células/mm³ en LCR), EEG compatible con encefalitis o neuroimagen anormal. Por lo tanto, nuestra paciente cumple criterios diagnósticos de meningoencefalitis y es necesario iniciar su tratamiento. El análisis del LCR es esencial para un correcto diagnóstico diferencial en la patología del SNC. El hecho de esta sea hemorrágica hace que perdamos una información muy importante de cara a filiar la etiología de este cuadro y que no podamos inclinarnos hacia un lado u otro de la balanza, por lo que parece razonable iniciar antibioterapia con cefotaxima endovenosa y añadir tratamiento con aciclovir a la espera de los cultivos y de la PCR de HSV.

La historia no es sugestiva de convulsión febril como primera posibilidad. Se podría realizar un EEG, sobre todo buscando un patrón que nos sugiera una encefalitis, pero no se trata de un estudio concluyente ni cambiaríamos de actitud según su resultado.

La ausencia de hallazgos en la radiología y la presencia de fiebre hacen poco probable la enfermedad tumoral, aunque no la descartan del todo. Con el diagnóstico de posible encefalitis se decide su ingreso en planta con tratamiento con cefotaxima y aciclovir.

Durante las siguientes 72 horas la niña presenta disminución progresiva del nivel de conciencia presentando en el momento de la exploración un GCS 12-13 (O3,V4,M5-6).

2. ¿Qué pruebas solicitarías para avanzar en el diagnóstico?

- Realizo otra punción lumbar para ver si esta vez no es hemorrágica y me da más datos (tras realizar una TAC).
- Solicito pruebas hepáticas incluido amonio para descartar una encefalopatía hepática.
- Pido VIH por si se trata de una paciente inmunodeprimida y por eso no responde al tratamiento.

- Realizo un Mantoux para descartar infección tuberculosa.
- Solicito una bioquímica en sangre y orina para descartar un SIADH.

Todas son correctas.

Ante esta evolución es necesario descartar otras causas menos frecuentes de afectación neurológica tan severa por lo que todas las respuestas son correctas. Como hemos comentado anteriormente, la información que nos da el análisis de LCR es muy importante, por lo que, si la situación clínica del paciente nos lo permite, y un nuevo TC descarta datos de HIC sería interesante tener los datos de la punción lumbar. Las pruebas metabólicas y de función hepática son normales y las serologías de VHC, VHB y VIH son negativas. No hay datos de intoxicación. La analítica es compatible con un SIADH (Na 123 mEq/L) y se inicia tratamiento del mismo con restricción de líquidos y diuréticos. Se realiza una prueba de Mantoux.

Tras la extracción de la analítica presenta un episodio de desconexión del medio con alteración de pares craneales, paresia izquierda y taquicardia con posterior bradicardia y midriasis media.

3. ¿Qué harías ahora?

- Llamo al neurofisiólogo de guardia para hacer un EEG.
- Pongo un bolo de SSH 3%: es una convulsión secundaria a la hiponatremia.
- Solicito una TAC craneal urgente para posteriormente realizar una nueva punción lumbar para ver si me puede dar más datos.
- Estabilizo e inicio medidas de manejo de HIC con manitol.
- Le pongo midazolam: la convulsión del ingreso respondió a este tratamiento.

La opción más correcta es la d.

TABLA I. CARACTERÍSTICAS DEL LCR EN INFECCIONES DEL SNC

	<i>Meningitis vírica</i>	<i>Meningitis bacteriana</i>	<i>Meningitis tuberculosa</i>	<i>Meningitis fúngica</i>	<i>Encefalitis vírica</i>
Nº cél/mm ³	50-1.000	50-10.000	50-500	50-500	50-500
Predominio	Linfocitos	PMN	Mononucleares	Linfocitos	Linfocitos
Glucosa (mg/dL)	>40	<40	< 20	<40	>40
Glucosa LCR/sangre	>0,4	<0,4	<0,4	<0,4 >0,5	>0,4
Proteínas (mg/dL)	< 200	100-200	>200 (incluso 1-2 g/dL)	>45	50-200

Lo primero ante esta situación de disminución del nivel de conciencia es la estabilización de la paciente con intubación traqueal y conexión a ventilación mecánica si precisa, además de tratamiento médico de la HIC, si es que hay datos que la sugieran.

Si la clínica nos sugiriera una convulsión, habría que administrar tratamiento anticonvulsivante y si sospechamos que pudiera estar en relación a la hiponatremia habría que administrar SSH 3%. Una vez estabilizada la paciente, habría que realizar una punción lumbar tras descartar HIC con una TAC. Tras estabilización inicial de la paciente con intubación traqueal, conexión a ventilación mecánica y tratamiento médico de la HIC se realiza una nueva TAC informada como hidrocefalia a tensión tetraventricular con tenues áreas hipodensas en los núcleos caudado y lenticular derecho por lo que se le realiza una ventriculostomía de urgencia y colocación de catéter de PIC. El análisis del LCR extraído en la intervención es el siguiente: glucosa 15, proteínas 96 mg/dL, 47 leucocitos (79% linfocitos).

4. Con estos datos, ¿cuál te parece el diagnóstico más probable?

- Meningitis vírica por el predominio linfocítico.
- Encefalitis aguda: solicito la gammaglobulina a farmacia.

- Meningitis bacteriana: hay que continuar con el tratamiento antibiótico.
- Encefalitis postinfecciosa.
- Meningitis tuberculosa.

La opción correcta es la e.

La clínica de esta niña (fiebre prolongada, disminución del nivel de conciencia progresiva y alteración de los pares craneales), además de la hiponatremia es altamente sugestiva de meningitis tuberculosa. En este caso, además de la clínica tenemos datos del LCR y de la TAC que también nos orientan hacia esta etiología.

Como hemos comentado antes, el análisis del LCR es vital para una correcta aproximación diagnóstica a la patología infecciosa del SNC (ver tabla I). Los datos de hipoglucoorraquia, hiperproteinoorraquia y linfocitosis son los datos típicos que se encuentran en la meningitis tuberculosa.

Estos mismos datos son los que nos descartan las otras opciones, ya que ni la meningitis vírica, ni la encefalitis vírica o postinfecciosa cursan con hipoglucoorraquia y la meningitis bacteriana no presenta linfomonocitosis si no es al inicio del cuadro. Si con esto no fuese suficiente, los hallazgos en la TAC nos muestran hidrocefalia (casi en el 100% de los casos) y afectación de los ganglios de la base, lesiones típicamente encontradas en

la meningitis causada por *Mycobacterium tuberculosis*.

Tras la intervención quirúrgica se decide su traslado a nuestra Unidad para manejo.

EXPLORACIÓN FÍSICA AL INGRESO EN UCIP

Tª 37,4°C, FR 23, FC 172, TA 116/62 mmHg, SatO₂ 96% (FiO₂ 0,31).

Exantema fugaz macular rosado. Hipertonía de las 4 extremidades con Babinsky positivo. Comatosa. GSC 4. Pupilas midriáticas arreactivas. Actitud intermitente de descerebración. Períodos de alternancia de taquicardia-bradicardia sinusal. AC: no soplos. AP: buena ventilación global. Abdomen normal.

Al leer la PPD se detecta una induración 14-15 mm. La niña estaba vacunada de la BCG en el período neonatal.

5. ¿Cambiaría su actitud esta información?

- No: la PPD no sirve para nada, y menos si no ha tenido contacto.
- No: una PPD de hasta 15 mm es considerada normal tras vacuna BCG.
- Pediría una PCR de BK en LCR para confirmar el diagnóstico.
- La prueba más sensible y específica es el cultivo, sin su resultado no tomo ninguna decisión.
- Independientemente de la PPD, los datos clínicos, radiológicos y analíticos me obligan a iniciar el tratamiento antituberculostático de inmediato.

La respuesta correcta es la e.

La vacunación con BCG protege en un 52-86% de desarrollar complicaciones severas de la tuberculosis, como la meningitis tuberculosa o la tuberculosis miliar. El estado de vacunación debe ser tenido en cuenta a la hora de interpretar el resultado de la PPD, que, por otro lado, identifica a los contactos con micobacterias. Una inducción mayor de

14-15 mm es un resultado positivo, independientemente del estado de vacunación del niño. Se trata de una prueba rápida (48 horas) que nos puede ayudar al diagnóstico, principalmente cuando es positiva.

La prueba más específica para el diagnóstico de tuberculosis es el cultivo de LCR en el medio Lowenstein-Jensen que puede tardar hasta 12 semanas (20 días en cultivos enriquecidos). Ante la fuerte sospecha, nunca se debe esperar al resultado del cultivo para iniciar el tratamiento antituberculostático, ya que el pronóstico depende en gran medida de la fase en la que se inicie éste. Como el cultivo tarda demasiado tiempo son necesarios métodos diagnósticos más rápidos, como la tinción de auramina, buscar bacilos ácido alcohol resistentes o la PCR de BK (Bacilo de Koch). De todos ellos, demostrar la presencia de Bacilos Acido-Alcohol Resistentes (BAAR) en el LCR es todavía el mejor, más rápido y más accesible método, aunque su sensibilidad varía considerablemente (10-87%). La PCR de BK tiene una sensibilidad del 33-90% y una especificidad del 88-100%. Por lo tanto nos encontramos ante una niña con un grave compromiso neurológico y sospechamos, dados los resultados de las pruebas diagnósticas, una meningitis tuberculosa.

6. ¿Qué tratamiento iniciarías?

- Rifampicina + Isonicida + Pirazinamida.
- Rifampicina + Isonicida + Pirazinamida + Etambutol.
- Rifampicina + Isonicida + Pirazinamida + dexametasona.
- Rifampicina + Isonicida + Pirazinamida + Etambutol + dexametasona.
- Rifampicina + Isonicida + Pirazinamida + Etambutol + prednisona.

Las respuestas correctas son la d y la e.

TABLA II. ESTADIOS DE MENINGITIS TUBERCULOSA

	<i>Clínica</i>
Estadio I	Nivel de conciencia normal, no focalidad neurológica, irritable-febril.
Estadio II	Letargia pero no coma, déficit focal leve (hemiparesia, afectación de un único par craneal, cefalea y vómitos).
Estadio III	Febril, estuporoso-comatoso, déficits focales debidos a isquemia-infartos, alteraciones de pares craneales múltiples, convulsiones.

Las guías terapéuticas recomiendan la poliquimioterapia como tratamiento de la tuberculosis. Es obligado el uso de, al menos, 3 fármacos que incluyan al menos dos fármacos bactericidas (Rifampicina/Isonicida/ Pirazinamida). En los casos de tuberculosis grave la pauta es más agresiva, añadiendo más fármacos con mayor duración del tiempo de tratamiento y en algunos casos (pericarditis, miliar, meningitis y tuberculosis endobronquial), añadiendo corticoides. Existe evidencia experimental considerable (estudios aleatorizado controlados) que concluyen que la terapia esteroidea (tanto dexametasona como prednisona) es beneficiosa en niños con meningitis tuberculosa en estadios II y III mejorando la supervivencia y el pronóstico neurológico (Tabla II).

Por lo tanto, lo adecuado es tratamiento con rifampicina, Isonicida, Pirazinamida y Etambutol, más corticoides, durante, al menos, 12 meses, aunque el tema más controvertido es la duración del tratamiento. Se inicia cuádruple terapia con rifampicina, isoniazida, pirazinamida y etambutol, además de metilprednisolona; inicialmente presenta registros de PIC elevados aunque con adecuada PPC, que posteriormente se normalizan.

En la segunda semana de evolución, inicia episodios consistentes en postura de rigidez, hipertermia de hasta 41,5°C, hipertensión arterial, taquicardia y taquipnea.

7. ¿Qué te sugiere esta clínica y qué harías?

- Saco cultivos e inicio tratamiento por sospecha de infección nosocomial.
- Se trata de un síndrome de disfunción autonómica por lo que inicio el tratamiento con propranolol.
- Realizo EEG para descartar crisis epiléptica e inicio tratamiento con fenitoína
- Cambio de antibioterapia por sospecha de fiebre medicamentosa.
- Inicio tratamiento con bromocriptina y dantroleno por sospecha de neuroléptico maligno.

En este caso la respuesta más correcta es la b.

Si bien es habitual la aparición de fiebre en pacientes que padecen procesos neurológicos graves y están sometidos a técnicas invasivas en la UCIP, es importante, una vez descartados otros procesos más frecuentes como infección o trombosis venosa, afinar en el diagnóstico de fiebre de origen central, ya que algunos procesos van a responder de forma eficaz a un tratamiento adecuado. La asociación de la mencionada clínica de exaltación simpática va a ponernos en la sospecha de la existencia de disfunción hipotalámica y será preciso realizar, fundamentalmente, el diagnóstico diferencial entre síndrome neuroléptico maligno y síndrome de disfunción autonómica (SDA). El SDA es una

entidad de compleja fisiopatología en la que intervienen múltiples estructuras reguladoras de la función hipotalámica, tanto corticales, cerebelosas como troncoencefálicas, y en la que los tratamientos propuestos van desde reguladores dopaminérgicos a beta-bloqueantes, pasando por los agonistas alfa, lo que probablemente implica diferentes lesiones anatomofuncionales en cada caso. Está descrita la relación con infartos hemorrágicos de los ganglios basales.

Estos cuadros no se relacionan con episodios de HIC ni con infecciones intercurrentes. Tras descartarse otras patologías y valorarse la posibilidad de un SDA secundario a lesión cerebral, se ensayan tratamientos, como baclofeno, lorazepam, bromocriptina y anti-piréticos; finalmente la combinación de propranolol y clonidina es eficaz.

Llegan cultivos de LCR positivos para *M. tuberculosis*. No se ha encontrado el foco de origen de la tuberculosis y el despistaje en familiares ha sido negativo. La biopsia gástrica y el cultivo de líquido gástrico (antes del inicio del tratamiento) han resultado negativos. La paciente permanece ingresada casi 4 meses en UCIP.

El control de este cuadro de SDA permite iniciar la rehabilitación y enviar a la paciente a su domicilio a los 4 meses y medio, con im-

portantes secuelas neurológicas provocadas por su cuadro infeccioso de base.

DIAGNÓSTICOS FINALES

- Meningitis tuberculosa.
- Disfunción autonómica.

BIBLIOGRAFÍA

1. Farinha, NJ, Razali, KA, Holzel, H, et al. Tuberculosis of the central nervous system in children: a 20-year survey. *J Infect* 2000;41:61.
2. Uptodate (base de datos internet). Leonard J. Central nervous system tuberculosis. (actualizado 2008 octubre 1; citado 2007, enero 8). Disponible en <http://www.uptodateonline.com>
3. Schoeman, JF, Van Zyl, LE, Laubscher, JA, Donald, PR. Effect of corticosteroids on intracranial pressure, computed tomographic findings, and clinical outcome in young children with tuberculous meningitis. *Pediatrics* 1997; 99:226.
4. Casado Flores J. Meningismo. Infección meníngea. En: Casado Flores J, Serrano A. Urgencias y tratamiento del niño grave. Segunda edición. Madrid: Ergon; 2007.
5. Mishra OP, Kumar R, Ali Z, Prasad R, Nath G. Evaluation of polymerase chain reaction and adenosine deaminase assay for the diagnosis of tuberculous effusions in children. *Arch Dis Child* 2006; 94:985-9.
6. Gil Antón J, López Bayón J, López Fernández Y, Pilar Orive J. Síndrome de disfunción autonómica secundario a meningitis tuberculosa. *An Pediatr (Barc)* 2004;61:449-50.

Caso clínico 11

Deterioro de conciencia y convulsiones en niña con linfohistiocitosis familiar

R. Rossich Verdés. P. Domínguez Sampedro

Niña de 2 años y medio que presenta fiebre y odinofagia de 5 días de evolución.

AP: Linfohistiocitosis hemofagocítica familiar diagnosticada a los 6 meses de vida con dos mutaciones en el gen Munc13-4. Recibe tratamiento con quimioterapia (Protocolo HLH 2004: VP-16, ciclosporina, dexametasona) con buena respuesta. No recibe tratamiento intratecal ante la ausencia de clínica neurológica, con LCR y RM craneal normales. Actualmente en tratamiento con ciclosporina 3 mg/kg/día. Último control a los 2 años normal.

AF: Sin interés.

EF: T 39° C, FC 140 lpm, TA 90/50 mmHg, Pulsioximetría 98 % (FiO₂ 0,21).

Aceptable estado general. Activa y reactiva. Palidez muco-cutánea. No petequias. ACR: Buena entrada de aire bilateral sin ruidos sobreañadidos. Tonos cardíacos rítmicos sin soplos. Buena perfusión periférica. Abd: hepatomegalia de 4cm y esplenomegalia de 6 cm. No adenopatías. Faringe hiperémica sin exudados. SNC: no focalidad. Dispositivos: *Porta-Cath*.

Se ingresa en sala de Hemato-oncología y se realizan las siguientes exploraciones complementarias:

- Hb 8,8 g/dL; leucocitos 3.900/mm³ (neutrófilos 120; linfocitos 2.500); plaquetas 61.000/mm³; Proteína C-Reactiva (PC-

R) 11,17 mg/dL; ferritina 179 ng/mL; triglicéridos 356 mg/dL; colesterol 147 mg/dL; pruebas básicas de coagulación normales; fibrinógeno 2,8 g/L.

- Hemocultivos, frotis faringoamigdalares, PCR's y serologías virales en curso.
- Aspirado de médula ósea (AMO): No se observan imágenes de hemofagocitosis. Presencia de las 3 series hematopoyéticas en todos los estadios madurativos.

Recibe tratamiento empírico con amoxicilina-clavulánico. La paciente persiste febril con buen estado general con hepatomegalia y esplenomegalia de iguales características. Los cultivos son negativos y a los 10 días se suspende amoxicilina-clavulánico. El día +12 presenta bruscamente estrabismo convergente y somnolencia. EF: Febril (T 38,3°C); FC 120lpm; TA 95/55mmHg. Pupilas isocóricas normoreactivas. Glasgow 13-14. Ingresada en UCIP para monitorización activa.

1. ¿Cuál de las siguientes actuaciones sería la primera a realizar?

- a. Punción lumbar (PL).
- b. Prueba de neuroimagen urgente: TC craneal.
- c. Interconsulta con oftalmología.
- d. Tratamiento de hipertensión intracraneal (HIC) con manitol.

- e. Administración de midazolam endovenoso (ante posible crisis comicial febril atípica).

La contestación correcta es la b.

- La PL (opción a) está contraindicada sin prueba de imagen previa por las siguientes circunstancias: focalidad aguda y sospecha de HIC (ante la parálisis del VI par).
- La TC craneal es el procedimiento de elección para la evaluación en situaciones agudas, por su utilidad diagnóstica (masa, hematomas, edema cerebral) y la rapidez de realización (opción b).
- La consulta al oftalmólogo (opción c) en un caso como éste no es nunca una prioridad.
- La paciente no presenta cefalea, vómitos, hipertensión arterial ni bradicardia y las pupilas son isocóricas y normorreactivas por lo que no se trata de una emergencia. Se puede realizar primero la prueba de imagen urgente y en función de los resultados iniciar o no tratamiento de HIC (opción d).
- Determinadas crisis comiciales se pueden manifestar con movimientos oculares rítmicos o desviación de la mirada (pero sin movimientos oculares voluntarios). La aparición de un estrabismo con resto de movimientos oculares normales orienta a una afectación de pares craneales o de tronco encefálico. En tal caso, la administración de midazolam (opción e) no parece indicada.

Se realiza TC craneal, que muestra leve dilatación de astas temporales sin signos de HIC ni lesiones focales.

2. ¿Cuál de las siguientes exploraciones se debería realizar ahora?

- a. Potenciales evocados visuales de tronco cerebral.

- b. Electrorretinograma.
c. Determinación de ciclosporinemia.
d. Nuevo AMO.
e. PL.

La opción correcta es la e.

- El estrabismo hiperagudo sugiere afectación oculomotora, no explorable con los potenciales evocados visuales ni con el electroretinograma (opciones a y b), que nos informan sobre la vía óptica aferente.
- La ciclosporina puede dar como efectos adversos poco frecuentes alteraciones de la visión, ceguera cortical e hipertensión intracraneal benigna. No hay afectación de pares craneales descrita, por lo que la medición de los niveles sanguíneos de ciclosporina (opción c) no sería la primera exploración a realizar.
- El AMO (opción d) se debería repetir dado el antecedente de la paciente y la posibilidad de reactivación de la patología, pero no tendría igual prioridad que el estudio del LCR.
- La paciente presenta un cuadro febril con focalidad neurológica sin filiar, sin signos de HIC en la TC craneal ni otras contraindicaciones para la PL (plaquetas > 50.000/mm³; coagulación normal) por lo que se debería estudiar el LCR (opción e) principalmente en busca de infección o hemofagocitosis.

Se realiza:

- **Estudio del LCR:** Presión inicial: "Alta" (no cuantificada). *Citoquímica:* proteínas 183 mg/dL; glucosa 14 mg/dL; leucocitos 40 µL (92% linfocitos; hematíes 5 µL); ADA: 39UI/L. *Citología:* compatible con proceso inflamatorio inespecífico; negativo para células malignas. *Gram:* no se observan gérmenes. Quedan pendientes resultados de: investigación directa de BK y criptococo, cultivos (bacterias, virus, hongos) y PCRs.

TABLA I. CARACTERÍSTICAS DEL LCR EN LAS MENINGITIS INFECCIOSAS

<i>Etiología</i>	<i>Leucocitos (cél/mm³) [predominio celular]</i>	<i>Proteínas (mg/dl)</i>	<i>Glucosa (mg/dl)</i>
Bacteriana	50-30.000 [PMN]	>100	<40
Viral	<500 [linfocitos]	<100	Normal
Tuberculosa	25-100 [linfocitos *]	>100	<40
Hongos	50-500 [linfocitos]	>100	Normal o <40
Encefalitis herpética (herpes simple)	0-500 [linfocitos *] Hasta 500 hematíes**	60-200	Normal
Absceso cerebral	10-200 [linfocitos o PMN]	>100	Normal

**Inicialmente pueden predominar los polimorfonucleares (PMN). **En la encefalitis herpética pueden observarse hematíes en el LCR hasta en el 50% de casos.*

- **AMO:** No hemofagocitosis.
- **Analítica:** Hb 9,4 g/L; leucocitos 2.400/mm³ (neutrófilos 1.200, linfocitos 1.100), plaquetas 86.000/mm³, PC-R 0,78 mg/dL; ferritina 199 ng/mL; colesterol 164 mg/dL; triglicéridos 357mg/dL; LDH 535U/l; fibrinógeno: 1,6 g/L.
- **Niveles de ciclosporina:** en rango bajo deseado.
Se recibe resultado de PCR en sangre positiva a virus herpes humano tipo 6 (VHH6).

3. ¿Cuál sería la orientación diagnóstica?

- Meningitis bacteriana aguda.
- Meningitis tuberculosa.
- Encefalitis por VHH6.
- Reactivación de síndrome hemofagocítico.
- Todas las opciones son razonables.

La opción correcta es la e.

- El estudio del LCR puede orientar sobre la etiología de la meningitis infecciosa (Tabla 1). Para facilitar el diagnóstico diferencial entre meningitis bacterianas y víricas se puede utilizar la escala de Boyer modificada (Tablas 2 y 3), que puntúa positivamente da-

tos clínicos y analíticos. La paciente presenta un Boyer de 5 lo que apuntaría a una meningitis bacteriana aguda (opción a).

- El LCR de la paciente es compatible con infección tuberculosa (opción b). La meningitis tuberculosa presenta en la fase prodrómica síntomas poco específicos que orientan poco al diagnóstico. En la fase de estado se presenta fiebre, disminución del nivel de conciencia y puede aparecer afectación de los pares craneales: VI (el más frecuente), III, IV y VII, y signos motores focales. Existen criterios diagnósticos de meningoencefalitis tuberculosa (Tabla 4). Además, la paciente presenta niveles elevados de adenosina desaminasa (ADA) en LCR. La ADA es una enzima fundamentalmente citosólica que participa en el metabolismo de los ácidos nucleicos. Su actividad está aumentada en diversos fluidos biológicos, como consecuencia de procesos infecciosos (tuberculosis, brucelosis, fiebre tifoidea) y síndromes linfoproliferativos, en los que se produce una respuesta inmune de tipo predominantemente celular. La actividad de ADA en el LCR es mínima en compa-

TABLA II. ESCALA DE BOYER PARA EL DIAGNÓSTICO DIFERENCIAL DE LA MENINGITIS BACTERIANA-VÍRICA

<i>Síntomas</i>	<i>Puntuación</i>		
	0	1	2
Temperatura	< 39,5°C	> 39,5°C	
Petequias/púrpura	Ausentes		Presentes
Obnubilación/coma/convulsiones/focalidad	Ausentes	Presentes	
Proteinorraquia (g/l)	< 0,9	0,9-1,4	> 1,4
Glucorraquia (g/l)	> 0,35	0,2-0,35	< 0,2
Leucocitos/ml en LCR	< 1.000	1.000-4.000	> 4.000
PMN (%) en LCR		< 60	> 60
Leucocitos/ml en sangre	< 15.000	> 15.000	

Valoración de la puntuación

Mayor de 5 puntos	Tratamiento antibiótico inmediato
3-4 puntos	Tratamiento antibiótico inmediato o si el estado clínico es bueno esperar el resultado de cultivos
0, 1, 2 puntos	No tratar con antibióticos

LCR: líquidos cefalorraquideos. PMN: polimorfonucleares.

TABLA III. ESCALA DE BOYER MODIFICADA: PUNTUACIÓN ASIGNADA A LOS VALORES DE VARIABLES DE LABORATORIO

<i>Variables de laboratorio</i>	<i>Puntuación</i>		
	0	1	2
PMN (%) en LCR		> 60%	
> 2 años	< 60%		
< 2 años	< 60%		> 60%
Cayados en sangre (%)	< 6	6-14	> 14
Cayados/PMN totales en sangre	< 0,12	> 0,12	
PCR (mg/dl) a las 12 de evolución	< 4	4-9	> 9

LCR: líquidos cefalorraquideos. PCR: Proteína C reactiva. PMN: polimorfonucleares.

ración con otros fluidos corporales, si es >8 UI/L apoya el diagnóstico de presunción de meningitis tuberculosa (especificidad 85%, sensibilidad 60-100%).

- El VHH6 (opción c) se ha relacionado con cuadros de encefalitis sobre todo en pacientes inmunodeprimidos. El VHH6 infecta frecuentemente a niños <2 años. Tras

la primoinfección se mantiene en estado de latencia en las células mononucleares de la sangre periférica, progenitores de médula ósea, glándulas salivares y cerebro, lo que supone que se pueda detectar DNA vírico en sangre total y LCR en individuos sanos. La detección de ADN de VHH6 y el cultivo a partir de la fracción acelular de la

sangre (plasma o suero) se ha correlacionado más con infección activa.

- Los pacientes con linfohistiocitosis hemofagocítica (LHH; tabla 5) pueden desarrollar meningoencefalitis, que se caracteriza por infiltración linfohistiocítica de leptomeninges y espacios perivasculares. En el LCR se puede objetivar elevación de los leucocitos y/o proteínas, y en algunos casos hemofagocitosis (opción d).
- De acuerdo con todo lo anterior todas las opciones propuestas deben ser tenidas en cuenta (opción e).

4. ¿Cuál de los siguientes antivirales debe considerarse de primera elección para el tratamiento de la infección del sistema nervioso central por VHH6?

- Ribavirina.
- Oseltamivir.
- Aciclovir.
- Zidovovir.
- Ganciclovir.

La respuesta correcta es la d.

- Ribavirina (opción a), útil para el tratamiento de infecciones por VRS, virus de hepatitis (B y C) y adenovirus, entre otros virus, no es una opción frente a la infección por virus herpéticos.
- Oseltamivir (opción b), útil para el tratamiento de infecciones por virus gripales A y B, tampoco es una opción frente a la infección por virus herpéticos.
- Aciclovir (opción c) tiene poca actividad in vitro frente al VHH6.
- Zidovovir (opción d), aparte de sus potenciales efectos adversos, no ofrece seguridad sobre su penetración en el sistema nervioso central.
- Ganciclovir (opción e), sólo o en combinación con foscarnet, es la mejor opción terapéutica.

Se inicia tratamiento con ganciclovir (asumiendo una infección por VHH6) y tratamiento antituberculoso empírico.

El día +13 (a las 24 horas de ingreso en UCIP) presenta convulsión clónica generalizada de predominio en extremidades superiores. Se administra oxígeno y midazolam endovenoso. Los movimientos clónicos ceden.

EF: FR 23 rpm; FC 80 lpm; TA 130/90 mmHg; Glasgow 7 (O=1, V=1, M=5). Desconexión ambiental. Respiración superficial. Pupilas anisocóricas (derecha > izquierda). Hipertonía, hiperreflexia y clonus bilateral.

5. ¿Cuál sería la primera actuación en este momento?

- Realizar un EEG.
- Repetir neuroimagen urgente.
- Repetir PL.
- Administración suero salino hipertónico.
- Intubación y ventilación mecánica.

La respuesta correcta es la d

- Ni el EEG (opción a) ni la neuroimagen (opción b) son la máxima urgencia ahora, aunque deban ser planteadas posteriormente.
- La realización de PL (opción c) en pacientes con signos de HIC debe considerarse contraindicada.
- El suero salino hipertónico (opción d) es una opción terapéutica ante la HIC pero debe priorizarse la hiperventilación momentánea.
- La paciente presenta Glasgow ≤ 8 con signos indirectos de hipertensión endocraneal grave (anisocoria). Se debe intubar para asegurar vía aérea y proceder a una hiperventilación momentánea como medida de emergencia para reducir la presión intracraneal (opción e).

Se procede a intubación y ventilación mecánica con hiperventilación momentánea. Se

TABLA IV. CRITERIOS DIAGNÓSTICOS DE MENINGOENCEFALITIS TUBERCULOSA (DO-ERR)

- Definición de caso microbiológico. Uno de los siguientes datos:
 - Aislamiento de BK en LCR.
 - Signos o síntomas neurológicos anormales; LCR, TAC o RMN craneal compatibles con tuberculosis del SNC, y aislamiento de BK en cualquier lugar.
- Definición de caso clínico. Signos y/o síntomas neurológicos anormales y ≥ 2 de los siguientes datos:
 - Descubrimiento de un adulto con tuberculosis contagiosa que tiene contacto significativo con el niño.
 - Reacción positiva a la tuberculina.
 - Anomalías del LCR sin evidencia de otra causa infecciosa.
 - Alteraciones del TAC craneal o RMN compatibles con tuberculosis del SNC.

TABLA V. CRITERIOS DIAGNÓSTICOS DE LHH

- Enfermedad familiar o defecto genético conocido
- Criterios clínicos y analíticos (?5/8)
 - Fiebre
 - Esplenomegalia
 - Citopenia ≤ 2 líneas celulares
 - Hemoglobina < 9 g/dl
 - Plaquetas $< 100 \cdot 10^9/l$
 - Neutrófilos $< 1 \cdot 10^9/l$
 - Hipertrigliceridemia y/o Fibrinogeno < 1.5 g/l
 - Ferritina > 500 Ig/l
 - sCD25 = > 2.400 U/ml§
 - Disminución o ausencia de la actividad NK
 - Hemofagocitosis en medula ósea, LCR o ganglios.

No son criterios pero van a favor del diagnóstico: LCR con moderada pleocitosis y/o elevadas proteínas, elevación de transaminasas, bilirrubina y LDH.

administra empíricamente suero salino hipertónico 6,4% (2 cc/kg). Persiste la anisocoria. Se inicia sedación continua con propofol.

EEG: signos de afectación neuronal difusa. Foco irritativo temporal izquierdo, enlentecimiento generalizado.

RMN craneal: Lesión multifocal en núcleo talámico izquierdo, rodilla del cuerpo caloso y sustancia blanca subcortical fronto-parietal derecha. Captación leptomeníngea. Tamaño ventricular discretamente dilatado. No signos de herniación cerebral. En el contexto de la paciente las imágenes son informadas como sugestivas de infección oportunista viral.

Analítica: Hb 8,9 g/dL; leucocitos $3.200/mm^3$ (neutrófilos 2.400, linfocitos 800), plaquetas $146.000/mm^3$, PC-R 0,27 mg/dL; ferritina 557 ng/mL; colesterol 200 mg/dL; triglicéridos 321mg/dL; fibrinógeno: 0,8g/L.

LCR: presión 31 cmH₂O; *Citoquímica:* proteínas 188 mg/dL; glucosa 26 mg/dL; leuco-

citós 72/ μ L (90% linfocitos), ADA 37 UI/l. *Citología:* compatible con proceso inflamatorio inespecífico, negativo para células malignas. Gram: no se observan gérmenes.

AMO: 3 imágenes de hemofagocitosis.

Se inicia tratamiento anticomicial con ácido valproico, añadiéndose después carbamacepina por no alcanzarse niveles adecuados de ácido valproico. El síndrome convulsivo se controla con el tratamiento. Se extuba electivamente a las 72 horas de la intubación. Alta de UCIP el día +19 (tras 7 días de ingreso).

EVOLUCIÓN POSTERIOR

- Clínicamente presenta mejoría progresiva del cuadro neurológico.
- El tratamiento antituberculoso se suspende ante la negatividad de los exámenes complementarios (tinciones de Ziehl-Neelsen y auramina, cultivo para micobacterias y PCR para *M. tuberculosis* en LCR, y PPD).

- Los controles evolutivos de PCR para VHH6 en LCR y sangre son negativos. Se suspende tratamiento con ganciclovir a las 3 semanas de su inicio.
- En una RM evolutiva se observan lesiones múltiples en cerebelo y cerebro que son informadas como altamente sugestivas de recidiva neurológica de la enfermedad de base. Ante ello y dado que en el AMO de control se objetiva hemofagocitosis, se inicia tratamiento de síndrome hemofagocítico según Protocolo HFH 2004: dexametasona, VP-16 y terapia intratecal (metotrexate y corticoides).
- Alta hospitalaria el día + 45.

DIAGNÓSTICOS FINALES

- Linfohistiocitosis hemofagocítica familiar.
- Reactivación hemofagocitosis.

BIBLIOGRAFÍA

1. Janka G. Hemophagocytic syndromes. *Blood Reviews* 2007; 21: 245-253.
2. Tremblay C, Brady MT. Clinical manifestations; diagnosis; and treatment of human herpesvirus 6 infection and roseola in children. Uptodate. Última versión: 18.01.08. (http://www.uptodate.com/online/content/topic.do?topicKey=pedi_id/13316&selectedTitle=5~150&source=search_result).
3. Dewhurst S. Human Herpesvirus Type 6 and Human Herpesvirus Type 7 Infections of the Central Nervous System. *Herpes* 2004; 11: 105-111.
4. Pérez Martínez A, Molina Cabañero JC, Quintero Calcaño V, Vicente Aymat A, Torre Pi M. Utilidad del score de Boyer modificado para el diagnóstico diferencial de las meningitis bacterianas y víricas. *An Esp Pediatr* 2001; 55: 15-9.

Caso clínico 12

Niño con dolor abdominal y vómitos

I. Martínez Parapeto, V. Sánchez Tatay

Niño de 9 años y 27 Kg de peso que acude a urgencias por dolor abdominal, vómitos alimenticios y febrícula de 12 horas de evolución.

AP:

- Fibrosis quística (homocigoto para la mutación $\Delta F508$ del gen CFTR).
- Ileo meconial y atresia ileal intervenida en período neonatal.
- Cuatro episodios de obstrucción intestinal intervenidos (sin resección intestinal) con 8 meses, 14 meses, 23 meses y 2 años.
- Episodio de suboclusión intestinal resuelto con tratamiento conservador con 7 años.
- Infecciones/exacerbaciones respiratorias leves tratadas con antibióticos orales (cefuroxima - axetilo y azitromicina) con buena evolución.
- Colonización respiratoria por *Pseudomonas aeruginosa* con 7 años y por *Staphylococcus aureus* con 8 años. Cultivos de esputo de control negativos tras antibioterapia oral y nebulizada.
- No tratamiento antibiótico en los 6 meses previos al ingreso.
- Espirometría normal.

AF: Padres y hermano de 11 años sanos.

EXPLORACIÓN FÍSICA

Aceptable estado general. Normocoloreado. Buen estado nutricional (Peso 27; p50) Decaído, mucosas pastosas. Consciente y orientado. Glasgow 15/15. ACR: Corazón rítmico, no soplos, buen murmullo vesicular bilateral. Abdomen doloroso de forma difusa a la palpación, sin signos de irritación peritoneal, no distendido. Peristalsis conservada. Puñopercusión renal bilateral negativa. Tacto rectal: Heces duras en ampolla. No signos meníngeos. No exantemas, no petequias.

T^a: 37,5°C; FC: 85 lpm; FR: 15 rpm; TA: 100/50 mmHg; Sat O₂: 98% (sin aporte suplementario de O₂).

Analítica: Hb 15,3 g/dl. Hto 47%. Leucocitos 6.480 (N 53%, L 28%, M 14,5%). Plaquetas 193.000. PCR: 4,5 mg/L. Creatinina 0,38 mg/dl. Urea 46 mg/dl. Glucemia 105 mg/dl. Na 138 mEq/L. K 3,8 mEq/L. Ca 10,2 mg/dl. Tira reactiva de orina: negativa.

1. ¿Cuál sería la sospecha más adecuada en base a los datos disponibles en este momento?

- a. Apendicitis aguda.
- b. Obstrucción intestinal.
- c. Gastroenteritis aguda.
- d. Neumonía
- e. Pielonefritis aguda.

La respuesta correcta es la b.

La presencia de un dolor abdominal difuso, no localizado en fosa renal, con puño-percusión renal negativa y ausencia de síndrome miccional, así como una tira de orina negativa nos ayudaría a descartar inicialmente una pielonefritis aguda (opción e). La neumonía suele presentarse con clínica respiratoria, siendo la taquipnea y el trabajo respiratorio los indicadores más específicos, y auscultación pulmonar patológica con disminución de la ventilación y/o crepitantes, datos que no presenta nuestro paciente (opción e). El hemograma no muestra leucocitosis y los reactantes de fase aguda (proteína C reactiva) son normales, datos no concordantes con una infección bacteriana como sería el caso de las dos respuestas anteriores. Por el dolor, la febrícula, los vómitos alimenticios, y datos de deshidratación leve (decaimiento, mucosas pastosas, urea ligeramente elevada respecto al límite superior de la normalidad) podríamos pensar en una gastroenteritis aguda (opción c), sin embargo el cuadro no se acompaña por el momento de deposiciones diarreicas. La ausencia de signos de irritación peritoneal no excluye la posibilidad de una apendicitis aguda (opción a), aunque sería lógico pensar que el paciente hubiera sido apendicectomizado en alguna de las cuatro intervenciones previas. Los datos de la anamnesis nos obligan a descartar de forma inicial un cuadro de obstrucción intestinal (opción c): en primer lugar por la fibrosis quística per se, ya que un 2-5% de los pacientes acumula material fecal en la porción distal del íleon y el ciego, determinando una obstrucción parcial o total (cuadro denominado síndrome intestinal distal o equivalente al íleo meconial) y en segundo lugar por los antecedentes de cirugía abdominal, ya que la formación de adherencias de tejido fibroso es una causa frecuente de obstrucción tras ésta.

2. ¿Qué pruebas complementarias para ayudar al diagnóstico estarían indicadas en este momento?

- a. Ultrasonidos abdominales.
- b. Radiografía de abdomen bipedestación.
- c. Radiografía de tórax.
- d. Hemograma, bioquímica (perfiles básico y hepático), PCR, estudio de coagulación, hemocultivo y urocultivo.
- e. Hemograma, bioquímica, gasometría venosa y coprocultivo.

La respuesta correcta es la b.

Ante la sospecha clínica de un cuadro de obstrucción intestinal es preciso realizar una radiografía de abdomen en bipedestación para visualizar niveles hidroaéreos en las asas intestinales, que confirmarían el diagnóstico radiológico (opción b), no aportando la ecografía ninguna ventaja frente a la radiología convencional, ya que la distensión abdominal producida por gases dificulta la transmisión del haz de ultrasonidos, dando imágenes poco resolutivas (opción a). El íleo paralítico, que en ocasiones es causa de obstrucción intestinal, puede aparecer en el contexto de una neumonía; en este caso la radiografía torácica nos ayudaría a descartar este diagnóstico, aunque no parece el más probable en nuestro paciente (opción c).

Una vez ingresado, se extraería sangre para hemograma, bioquímica, gasometría venosa y estudio de coagulación. El hemocultivo, urocultivo y coprocultivo no aportarían mayor rendimiento diagnóstico, puesto que el cuadro no sugiere inicialmente una etiología infecciosa (opciones d y e).

Los niveles hidroaéreos hallados en la radiografía confirman el cuadro de obstrucción intestinal. Es ingresado en observación y de acuerdo con el Servicio de Cirugía Pediátrica se decide actitud conservada, colocando sonda nasogástrica y realizando lavados rectales

a través de sonda de Foley con una mezcla de suero salino fisiológico y enema de fosfatos (700 cc). Se consigue evacuación de escasa cantidad de material fecal amarillo-verdoso.

A las 12 horas el paciente está estable hemodinámicamente, con buen estado general. El abdomen es blando y depresible con peristalsis ligeramente aumentada. Deposiciones caprinas. En la radiografía abdominal de control se observan menos niveles hidroaéreos, con buena distribución aérea hasta segmento intestinal distal. Pasa a planta de cirugía para continuar valoración evolutiva. Allí se administran 250 cc de enema de gastrografín, siendo inefectivo. A las 24 horas del ingreso presenta regular estado general. T° 37,5 °C. FC 90 lpm. FR 20 rpm. Abdomen más distendido y duro. Peristáltica presente pero escasa. Discreta dificultad respiratoria con auscultación pulmonar normal. Buena perfusión periférica. Se objetiva salida de material fecaloideo por la sonda nasogástrica.

3. ¿Cuál sería su actitud diagnóstico-terapéutica en este momento?

- Continuar tratamiento conservador.
- Administrar enema de Gastrografín®.
- TAC abdominal.
- Ecografía abdominal.
- Laparotomía urgente.

Las respuestas correctas son la c y e.

La actitud ante una obstrucción intestinal debe ser inicialmente conservadora, con dieta absoluta y colocación de sonda nasogástrica. Estas medidas no deben prolongarse más de 12 – 24 horas si no se observa mejoría clínica (opción a). Los enemas de diatrizoato de meglumina (enemas con contraste de Gastrografín®) se utilizan en el tratamiento del ileo meconial y en el síndrome de obstrucción intestinal distal en pacientes con fibrosis quística como método de desimpactación en las formas sim-

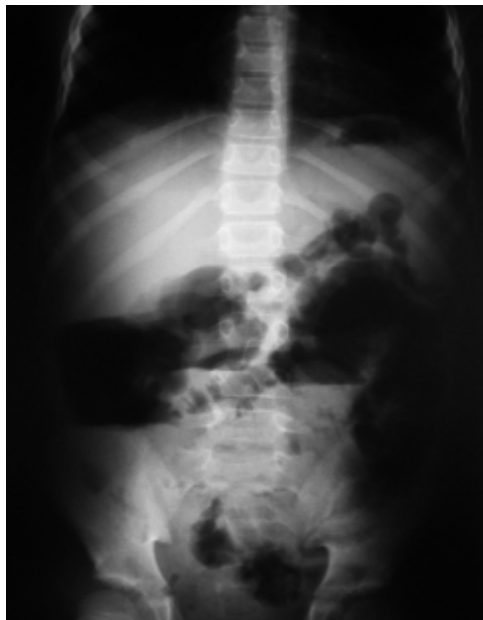

FIGURA 1. Rx abdominal en bipedestación. Niveles hidroaéreos intestinales.

ples (las formas complicadas, asociadas a vólvulo, atresia yeyunoileal, perforación intestinal y/o peritonitis meconial, precisan cirugía urgente); forman parte del tratamiento conservador, por lo tanto no estaría indicada de nuevo su administración, ya que el último enema había sido inefectivo y tras 24 horas de evolución, el paciente ha empeorado clínicamente (opción b).

La ecografía abdominal no estaría indicada en este momento puesto que las imágenes ecográficas con la distensión de asas intestinales y los niveles hidroaéreos existentes no serían muy valorables (opción d).

El TAC abdominal nos ayudaría a localizar a qué nivel se encuentra la obstrucción intestinal y conocer su etiología (plastrón, bridas, vólvulo, impactación fecal, etc) por lo que es una prueba complementaria muy útil e indicada, siempre que la situación clínica del paciente lo permita, antes de la intervención quirúrgica urgente por los datos que puede aportar (opción c).

La actitud terapéutica a seguir en este momento, tras tratamiento conservador durante 24 h y dada la mala evolución clínica es realizar una intervención quirúrgica urgente para aclarar la etiología del cuadro obstructivo y resolverlo (opción e). En este paciente no se realizó TAC abdominal.

Se realiza laparotomía urgente, visualizándose obstrucción intestinal por bridas y realizándose lisis de adherencias y liberación de todo el intestino desde el ángulo de Treitz al recto. Se objetiva macroscópicamente disminución de la vascularización intestinal en ileon y ciego, sin visualizarse zonas de necrosis. Se deja drenaje abdominal en FID.

Tras la intervención, el paciente pasa a la UCI-P. Llega parcialmente sedoanalgesiado, reactivo, respirando de forma espontánea, Sat O₂ 90 % sin aporte suplementario. FC 130 lpm. TA 130-80 mmHg. FR 29 rpm. Buena coloración mucocutánea, con buena perfusión y pulsos periféricos. ACP: normal. Abdomen con herida de laparotomía y drenaje cerrado. Se deja a dieta absoluta con SNG abierta, sueroterapia a sus necesidades basales; se pauta analgesia con tramadol y ketorolaco y se inicia profilaxis antibiótica.

4. ¿Qué pauta de tratamiento antibiótico empírico indicaría en este paciente?

- Amoxicilina/clavulánico + Metronidazol + Amikacina.
- Cefuroxima + Metronidazol.
- Clindamicina + Gentamicina.
- Ertapenem.
- Piperacilina-Tazobactam.

Las repuestas correctas son la a y la b.

La profilaxis antibiótica postoperatoria depende del tipo de cirugía, de la severidad de la infección que queremos prevenir y de factores intrínsecos del propio paciente (edad, estado inmunológico, antecedentes quirúrgi-

cos previos, administración reciente de antibióticos). La cirugía se puede clasificar en limpia, limpia-contaminada, contaminada y sucia, en función de la contaminación de la herida o del campo quirúrgico, aumentando la probabilidad de infección a medida que aumenta el grado de contaminación (0,5-1%; 2-3%; 8-10%; 20% respectivamente).

Los gérmenes a cubrir corresponden a la flora microbiana intestinal: gérmenes aerobios (Enterobacterias: siendo la más frecuente *E.Coli*; Cocos gram positivo como *Streptococo viridans*; Enterococo, aunque es discutido si debe tratarse empíricamente de forma específica) y anaerobios (siendo el más frecuente *Bacteroides* spp. y más concretamente *Bacteroides fragilis*). En general, los gérmenes aerobios gram negativos colonizan el tracto gastrointestinal superior (esófago, estómago, duodeno, vía hepatobiliar) mientras que los gérmenes anaerobios colonizan colon, recto-sigma y apéndice.

No existe un régimen antibiótico universalmente aceptado. Tradicionalmente se ha utilizado un régimen basado en una triple terapia: beta-lactámico + aminoglucósido + metronidazol/clindamicina (opción a). Actualmente existe un aumento significativo de la tasa de resistencia de *Bacteroides* spp. a la clindamicina; hasta la fecha, el metronidazol sigue siendo el fármaco más efectivo contra *B.Fragilis*, no habiéndose hallado resistencias. En cuanto al aminoglucósido, la amikacina ha demostrado una menor tasa de resistencia frente a BGN y *Pseudomona* spp. que la gentamicina (opción c).

Existe una reciente tendencia dirigida al uso de regímenes en mono o biterapia, con el fin de simplificar la posología, habiéndose demostrado una eficacia similar en cuanto al espectro de acción. La combinación de cefuroxima + metronidazol se utiliza actualmente como profilaxis y tratamiento de infección

nes intraabdominales en procedimientos quirúrgicos (opción b).

El uso en monoterapia de meropenem, imipenem, piperacilina-tazobactam o ertapenem proporciona una buena cobertura antibiótica similar a terapias combinadas en infecciones intraabdominales complicadas.

La piperacilina-tazobactam (opción e) suele reservarse para el tratamiento de infecciones intrabdominales complicadas nosocomiales, en las que habría que cubrir *Pseudomona*, *Serratia* y *Acinetobacter*.

El ertapenem (opción d) es un fármaco reciente aprobado por la FDA en noviembre de 2001 y por la UE en abril de 2002. Se trata de un carbapenem de larga duración, con posología única diaria en adultos, más activo que imipenem frente a enterobacterias e igual de efectivo contra anaerobios. Ha demostrado ser igual de efectivo que piperacilina-tazobactam y cefalosporina + metronidazol en la profilaxis y tratamiento de infecciones abdominales polimicrobianas y se ha aprobado su utilización en infecciones abdominales complicadas adquiridas en la comunidad en pacientes hospitalizados a partir de 3 meses de edad. Las indicaciones se muestran reflejadas en la tabla 1.

El paciente inició profilaxis antibiótica con metronidazol, amoxicilina-clavulánico y amikacina.

En el postoperatorio inmediato aparece fiebre 38°C, manteniendo estabilidad hemodinámica, respiratoria y renal sin precisar tratamiento de soporte. El abdomen es doloroso, con ausencia de peristalsis, sin realizar deposiciones. Permanece a dieta absoluta, y se inicia nutrición parenteral. Drenaje de aspecto verde-marrón por SNG.

El tercer día postoperatorio comienza con afectación del estado general, continúa con fiebre persistente elevada. Quejumbroso. FC 130 lpm. FR 40 rpm, tiraje subcostal, inter-

costal y supraesternal, Sat O₂ 93% con FiO₂ del 35%. ACP: aceptable entrada de aire con discreta hipoventilación en bases, más marcada en base izquierda. Abdomen muy tenso, distendido y doloroso, de forma espontánea y a la palpación superficial. En región infraumbilical, alrededor del drenaje abdominal, presenta edema que se extiende hacia región lumbar y escrotal, con eritema, aumento de la temperatura local y dolor a la palpación. Líquido de aspecto seroso a través del drenaje abdominal. Drenaje bilioso por SNG. No deposiciones. Diuresis espontánea 2,3 cc/Kg/h. TA 115/70 mmHg.

Analítica: Leucocitos 1.840 (N 55%, L38%). Plaquetas 98.000. Hb 9,4 g/dl. Hto 34%. PCR 311 mg/L. TP 16 seg. TPTA 49 seg. Fibrinógeno 8,5 g/L. Urea 13 mg/dl. Creatinina 0,34 mg/dl. Na 134 mEq/L. K 3,8 mEq/L. Ca 8,3 mg/dl. Gasometría venosa: pH 7,28, pCO₂ 55, HCO₃ 22, Ac láctico 1,5 mmol/L.

5. ¿Qué actitud tomaría en este momento ante la nueva situación clínica que presenta el paciente?

- Cambio de tratamiento antibiótico.
- Realizar radiografía de tórax.
- Estudio bioquímico y microbiológico del líquido de drenaje abdominal.
- Solicitar valoración por cirugía.
- Hemocultivo y cultivo de esputo.

Todas las respuestas son correctas.

Los datos clínicos y analíticos nos hacen sospechar una sepsis de origen entérico, por lo que estaría indicado en primer lugar el cambio a una antibioterapia de más amplio espectro para cubrir gérmenes nosocomiales (*Pseudomona*, *Acinetobacter*) y otros microorganismos entéricos no cubiertos con el tratamiento actual. Así mismo, al presentar clínica compatible con celulitis de la pared abdominal debe realizarse tratamiento antibió-

TABLA I. PROTOCOLO DE PROFILAXIS ANTIBIÓTICA QUIRÚRGICA*Protocolo antibiótico apendicitis**Profilaxis antibiótica:*

Amoxi-Clavulánico: 30 mg/kg/8 h i.v. hasta 1 g/8 horas

Signos de apendicitis complicada: iniciar tratamiento de perforada

Apendicitis no complicada:

2 dosis de Amoxi-Clavulánico hasta completar mo las 24 h

Apendicitis complicada:

Comunitaria: Cefuroxima 50 mg/kg/8 h (máx. 1,5 g/8 h) + Metronidazol 7,5 mg/kg/8 h (máx. 0,5 g/8 h)

Peri-hospital: Ertapenem 15 mg/kg/12 h (máx.1 g/día)

Criterios:

Antibióticos en los últimos 2 meses

Ingreso en el último año

Intervención Quirúrgica en el último año

Inmunodeficiencia

No en menores 3 meses

La posología en adultos es 1 g/24 h.

Nosocomial: Piperacilina-Tazobactam 100 mg/kg/8 h (máx.4 g/8 h)

*Protocolo profilaxis quirúrgica**Tórax:*

Cefazolina 50 mg/Kg/ i.v. (máximo 1 g/8 horas)
Dosis única

Alternativa:

Amoxicilina-Clavulánico 30 mg/Kg/dosis

(hay cirujanos que lo repiten c/ 8 h con un máximo de 3 dosis postoperatorias)

Digestivo superior

(esofágica, gastroduodenal u hepatobiliar): Igual que tórax.

Digestivo inferior

Colon: Cefuroxima 50 mg/kg/8 h (máx. 1,5 g/8 h) + Metronidazol 7,5 mg/kg/8 h (máx. 0,5 g/8 h)

Alternativa: Amoxicilina-Clavulánico 30 mg/Kg/8 h (3 dosis) i.v. hasta 1 g/8h

tico para cubrir *S. Aureus*. En este paciente se sustituyó antibioterapia por meropenem y vancomicina iv. Así mismo, para intentar filiar la etiología infecciosa estaría indicado realizar estudio del líquido peritoneal extraído a través de drenaje abdominal. (Tinción de Gram: PMN. Cocos Gram positivos. Citoquímica: 4.800 leucocitos (90% PMN). Glucosa (0,88 g/L). Proteínas (32,9 g/L) normales. Cultivo: *E. Coli* (sensible a todo el antibiograma) *Enterococco faecium* (sensible a teicoplanina, vancomicina y linezolid).

Es fundamental la realización de hemocultivo, cultivo de esputo y radiografía de tórax para descartar posibles focos infecciosos extraabdominales. El hemocultivo y cultivo de esputo fueron negativos y en la radiografía

de tórax no se aprecian imágenes de condensación ni infiltrados. El paciente presenta insuficiencia respiratoria y se inicia VNI en modo BIPAP con interfase buconasal (IPAP 8; EPAP 4).

Simultáneamente, ante la aparición de signos inflamatorios locales alrededor del drenaje, la persistencia de dolor y aumento de la distensión abdominal se solicita valoración por el servicio de Cirugía que realiza desbridamiento de la herida del drenaje, saliendo abundante líquido purulento del tejido subcutáneo y solicitan ecografía abdominal en la que se visualizan asas intestinales sin motilidad, distendidas y llenas de un material de ecogenicidad mixta, líquida-sólida sin imágenes sugestivas de absceso.

El 7º día postoperatorio persiste afectación del estado general, el paciente está quejoso, y afectado por el dolor, precisando tramadol y fentanilo en perfusión y bolos de cloruro mórfico. Glasgow 15/15. Dificultad respiratoria con tiraje subcostal e intercostal y taquipnea. BIPAP (IPAP de 10 cm H₂O; EPAP de 7 cm H₂O) Sat O₂ 100% con FiO₂ del 35%. FR 38 rpm. FC 110 lpm. TA 120-75 mm Hg. T^a 38,5 °C. Normocoloreado. Buen relleno capilar. Diuresis conservada (2,3 cc/kg/h). ACP: aceptable entrada de aire, con hipoventilación en ambas bases, de forma más marcada en base izquierda y algún sibilante espiratorio aislado. Eritema y edema de la piel alrededor del drenaje abdominal, sin signos de necrosis cutánea, que ha regresado parcialmente en las últimas 48 h. Abdomen duro, muy doloroso, sobre todo en hemiabdomen derecho, signo de Blumberg positivo, defensa abdominal a la palpación y ausencia de peristalsis. Se observa salida de líquido denso achocolatado por el drenaje abdominal. Tacto rectal: ampolla vacía, sin distensión ni abombamiento del saco de Douglas.

Análítica: Hb 10,5 g/dl. Hto 38%. Leucocitos 13.800 (N 62%, L 8%). Plaquetas 165.000. PCR 107 mg/L. Urea, creatinina e iones normales. Bilirrubina, colinesterasa y transaminasas normales. TP 13 seg. TPTA 30 seg. Fibrinógeno 4,33. Gasometría venosa: pH 7,51. pCO₂ 33. pO₂ 38. HCO₃ 28. Gasometría arterial: pH 7,49. pCO₂ 32. pO₂ 100. Ácido láctico 1,2 mmol/l. PaO₂/ FiO₂: 285.

¿Qué diagnóstico de sospecha sería más concordante con el cuadro clínico que presenta el paciente en estos momentos?:

1. Peritonitis secundaria a perforación intestinal.
2. Absceso intraabdominal secundario a perforación intestinal.

3. Fascitis necrotizante de la pared abdominal.
4. Reobstrucción intestinal.
5. Síndrome de disfunción multiorgánica de origen séptico.

Las respuestas correctas son la a y b.

El paciente presenta datos clínicos (afectación del estado general, dolor, taquicardia, taquipnea, fiebre) y una exploración abdominal totalmente concordantes con una peritonitis aguda. La salida de material de aspecto fecaloideo por el drenaje abdominal y el hecho de que en la primera intervención quirúrgica se objetivara macroscópicamente una disminución de la vascularización en algunas asas intestinales, son datos que apoyan con fuerza que la peritonitis que ha desarrollado el paciente es secundaria a una perforación intestinal (opción a). Así mismo, la presencia de fiebre mantenida y el aislamiento previamente de *Escherichia Coli* y *Enterocococcus Faecium* en el líquido peritoneal obtenido del drenaje, junto con la perforación intestinal, no nos permite descartar la formación de un absceso intraabdominal secundario a la perforación (opción b). El cuadro clínico sugiere una etiología infecciosa por lo que el diagnóstico de reobstrucción intestinal, no es el primero a considerar en este momento (opción d).

La fascitis necrotizante es una forma de gangrena infecciosa que afecta al tejido celular subcutáneo y a la fascia, con necrosis y posible extensión al músculo subyacente. Es una patología infrecuente en la edad pediátrica, pero cuando se produce tiene un curso fulminante con una alta mortalidad. Suele presentar un inicio brusco y una rápida progresión y se manifiesta con fiebre, signos constitucionales desproporcionados con respecto a los signos cutáneos, dolor a la palpación, eritema y edema mal definidos, necrosis de los tejidos afectados y

TABLA II. REGÍMENES ANTIBIÓTICOS RECOMENDADOS EN INFECCIONES INTRAABDOMINALES*Monoterapia*

- Ampicilina-sulbactam
- Piperacilina-tazobactam
- Ticarcilina-ácido clavulánico
- Cefoxitina
- Ertapenem
- Meropenem

Politerapia:

- Aminoglucósido (amikacina, gentamicina, tobramicina) + antianaerobio
- Aztreonam + clindamicina
- Cefuroxima + metronidazol
- Ciprofloxacino + metronidazol
- Cefalosporina 3^o/4^a (cefotaxima, ceftriaxona, cefepime, ceftazidima) + antianaerobio

en los casos más avanzados anestesia regional, gangrena y esfacelos. Las alteraciones cutáneas aparecen a lo largo de las primeras 24 - 48 horas a medida que los vasos se trombosan y surge isquemia cutánea. El paciente presenta signos inflamatorios locales (dolor, edema, eritema y rubor) alrededor de la zona del drenaje, sin observarse zonas de necrosis subcutánea y sin progresión de la extensión de la lesión en 72 horas, datos que son más concordantes con el diagnóstico de celulitis que de fascitis necrotizante (opción c).

El síndrome de disfunción multiorgánica (SDMO) se define como el fallo de dos o más sistemas orgánicos que no pueden mantener de forma espontánea su actividad. El paciente no cumple criterios diagnósticos de SDMO. Presenta compromiso del sistema respiratorio, con necesidad de VNI, pero sin alteraciones en el intercambio gaseoso, sin hipoxemia ni hipercapnia, con una relación $\text{PaO}_2/\text{FiO}_2 > 200$. En función de los datos clínicos y analíticos de los que disponemos, podemos afirmar que el resto de los sistemas (cardiovascular, neurológico, hematológico, renal y hepático) están indemnes.

6. ¿Qué prueba diagnóstica realizaría para confirmar su diagnóstico de sospecha?

- a. Ultrasonidos abdominal.
- b. Radiografía de abdomen.

- c. TAC abdominal con contraste.
- d. Hemograma, bioquímica (perfil básico y hepático), PCR, estudio de coagulación y hemocultivo.
- e. RMN abdominal con contraste.

La respuesta correcta es la c.

La ecografía abdominal suele ser la prueba de imagen de aproximación inicial para el despistaje de una masa o colección intraabdominal por ser una técnica fácil y accesible, con una sensibilidad del 80% y una especificidad del 95%. Sin embargo, cuenta con varias desventajas en el paciente recién operado, por lo que su utilidad puede estar limitada en el periodo postoperatorio inmediato. Es una técnica no fácilmente realizable en pacientes con incisiones abdominales que precisen amplias curas, heridas infectadas o estomas; los signos ecográficos se pueden superponer a los de hematomas, seromas o ascitis loculadas; y puede ser difícil de interpretar debido a la distensión abdominal por aire, ya que el haz de ultrasonidos no es transmitido por el gas (opción a). La radiografía simple de abdomen ofrece poca rentabilidad diagnóstica; la imagen cardinal de un absceso es un acúmulo anormal de gas extraluminal o la imagen de un nivel hidroaéreo; deben valorarse también signos indirectos de absceso, como derrame pleural reactivo, elevación del hemidiafragma,

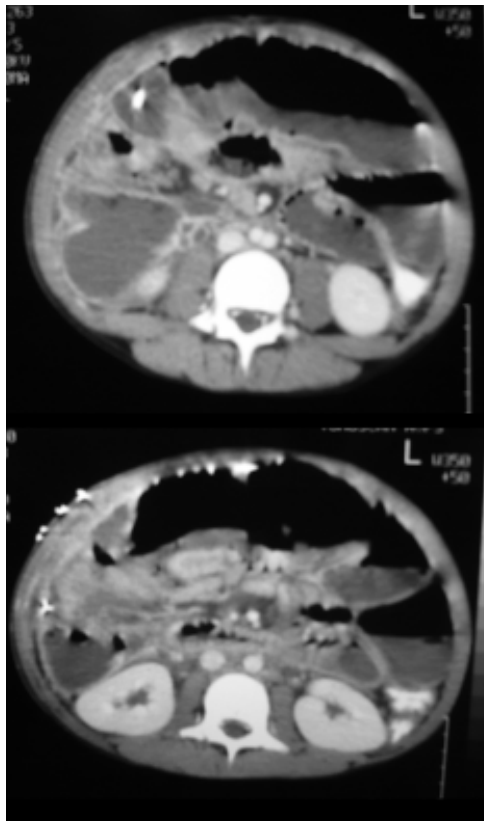


FIGURA 2. TAC abdominal con contraste.

o desplazamiento de asas intestinales, signos muy sutiles que incluso estando presentes tienen muy poca especificidad, siendo necesario otras pruebas de imagen antes de tomar una actitud terapéutica agresiva, por lo que esta técnica no es de gran utilidad en el diagnóstico de infección intraabdominal (opción b). La TAC abdominal con contraste es la técnica de elección para el diagnóstico de infecciones intraabdominales, con una sensibilidad del 96% y una especificidad del 95%. En pacientes postoperados, no obstante, el rendimiento es menor, con una tasa esperada del 10% de falsos negativos y 10% de falsos positivos de los abscesos intraabdominales, debido a la inflamación de tejidos blandos y la distorsión anatómica acompañante. Pese a ello, al contar con mayor resolución anatómica que

las demás técnicas de imagen, se ha constituido como la técnica de elección en estos pacientes, permitiendo en ocasiones localizar la existencia de perforaciones intestinales como causa de la infección (opción c). La repetición en este momento de estudios de laboratorio (opción d) no aporta ninguna información acerca del foco infeccioso. La RMN (opción e) es muy eficaz para detectar procesos inflamatorios de tejidos blandos alrededor de un absceso, pero su utilidad está muy limitada en los pacientes graves (largo tiempo de realización, necesidad de equipos de apoyo, traslado del paciente), y la experiencia en casos de infección intraabdominal es hasta el momento escasa.

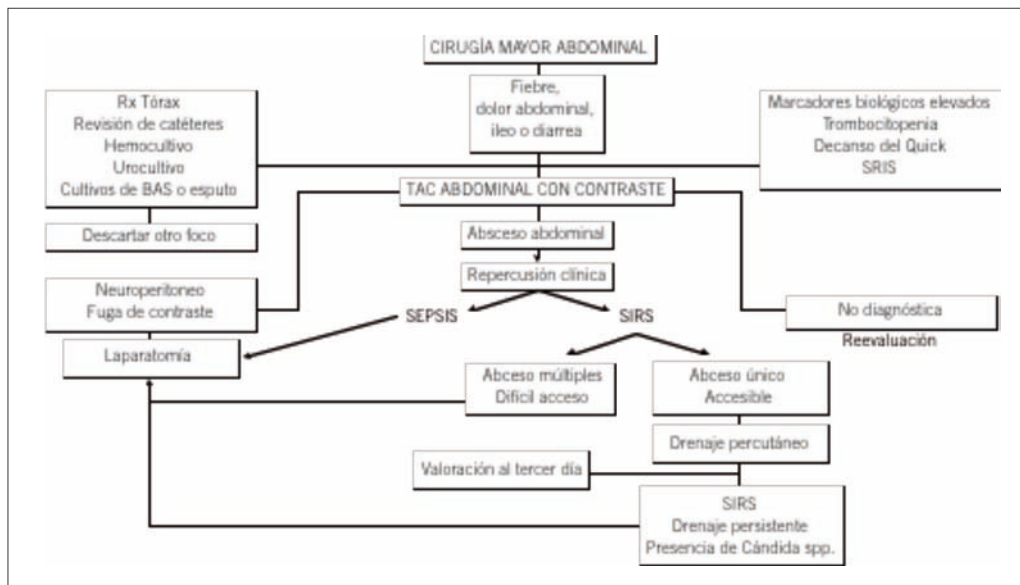
Se realizó TAC abdominal con contraste, visualizándose gran distensión de asas intestinales, más pronunciada a nivel del colon. A nivel del recto se aprecia contenido de mayor densidad que puede ser por resto de contraste de anterior exploración o mezcla de sangrado. No se visualiza imagen de absceso.

7. ¿Cuál sería la actitud terapéutica a seguir en estos momentos?

- a) Drenaje percutáneo a través del drenaje abdominal.
- b) Mantener el mismo tratamiento antibiótico y control radiológico en 48 horas.
- c) Laparotomía exploradora urgente.
- d) Cambiar antibioterapia a ertapenem + piperazilina-tazobactam.
- e) Replantear el diagnóstico de sospecha.

La respuesta correcta es la c.

Está demostrado que la realización de TAC abdominal para despistaje de absceso abdominal o pélvico postoperatorio en la primera semana tras una intervención quirúrgica ofrece un bajo rendimiento diagnóstico, y en ningún caso debe sustituir el valor de los hallazgos clínicos. La TAC realizada antes del 8º día



ALGORITMO.

postoperatorio no aporta una información exacta, ya que durante esos primeros días va disminuyendo el edema tisular y se reabsorben acumulaciones de líquido no infectado existentes tras una cirugía mayor (sangre vieja, suero y soluciones de lavado utilizadas en la intervención). Además, se necesita ese tiempo para que se organice la infección y adquiera la forma de masa definida e identificable por TAC (respuesta e). Por todo ello, hay que tener una actitud precavida y el juicio clínico puede requerir una reintervención aunque la TAC no sea diagnóstica (opción c).

El tratamiento del absceso intraabdominal incluye cobertura antibiótica frente a microorganismos aerobios y anaerobios y drenaje percutáneo o quirúrgico. El drenaje percutáneo (opción a) está indicado en caso de absceso único de fácil acceso que pueda ser drenado bajo control radiológico (TAC o ecografía) sin riesgo de perforar vísceras adyacentes. Existen factores de riesgo para su fracaso, como son: cirugía gástrica, escasa accesibilidad o absceso pancreático. En el caso de absceso multiloculado, de localización pan-

creática, localización profunda o ausencia de una vía segura de acceso, o secundario a dehiscencia anastomótica estaría indicado el drenaje quirúrgico de entrada (opción c).

Mantener una actitud conservadora expectante (opciones b y d) ante un paciente con clínica de peritonitis podría conducir a una disfunción multiorgánica con un incremento de la mortalidad. En quirófano, bajo anestesia, inicialmente se realiza minilaparotomía en FID, a través del orificio del drenaje abdominal. El tamaño del orificio se amplía a 8 cm por salir gran cantidad de pus achocolatado. Se aspiran 300 c de pus, abarcando la cavidad del absceso todo el hemiabdomen inferior, con un tamaño aproximado de 10 cm.

Se encuentran 5 perforaciones intestinales (3 perforaciones en colon/ciego, por donde sale contenido purulento - fecaloideo similar al drenado previamente; y 2 perforaciones en intestino delgado por donde sale contenido bilioso). Se cierran las perforaciones y se realiza ostomía proximal a éstas.

El cultivo del absceso abdominal obtenido en quirófano fue positivo para *E. Coli* (sen-

sible a todo el antibiograma), *Enterococcus faecium* (sensible a linezolid, teicoplanina y vancomicina) y *Klebsiella pneumoniae* (sensible a todo, resistente a ticarcilina).

DIAGNÓSTICOS FINALES

- Obstrucción intestinal por bridas.
- Peritonitis secundaria a perforación intestinal.
- Absceso intraabdominal.

COMENTARIO

La incidencia de absceso intraabdominal postquirúrgico se estima en un 4% (3,3%- 8,8% según las series consultadas), siendo mayor tras cirugía abierta que tras laparoscopia. Puede deberse a una propagación por vía hematógica a través de la circulación portal, en cuyo caso es frecuente la presencia de abscesos en órganos abdominales, o bien a perforación de víscera abdominal secundario a isquemia o necrosis de su pared. Desde el punto de vista microbiológico suelen ser polimicrobianos, con un número medio de especies cultivadas de 3.4, predominando los gérmenes aerobios frente a los anaerobios.

BIBLIOGRAFÍA

1. Abularrage CJ, Bloom S, Bruno DA, Goldfarb A, Abularrage JJ, Chahine AA. Laparoscopic drainage of postappendectomy-retained fecalith and intra-abdominal abscess in the pediatric population. *J Laparoendosc Adv Surg Tech A*. 2008;18:644-50.
2. Antevil JL, Egan JC, Woodbury RO, Rivera L, Oreilly FB, Brown CV. Abdominal computed tomography for postoperative abscess: is it useful during the first week? *J Gastrointest Surg* 2006;10:901-5.
3. Ein SH, Wales P, Langer JC, Daneman A. Is there a role for routine abdominal imaging in predicting postoperative intraabdominal abscess formation after appendectomy for pediatric ruptured appendix? *Pediatr Surg Int* 2008; 24:307-9.
4. Ellie J.C. Glodstein and David R. Snyderman. Intra-abdominal infections: review of the bacteriology, antimicrobial susceptibility and the role of ertapenem in their therapy. *Journal of Antimicrobial Chemotherapy* (2004)53,Suppl. S2, ii29-ii36.
5. Knaebel HP, Seiler CM, Weigand MA, Buchler MW. Current status of diagnostic and therapy of complicated intraabdominal infections.
6. Marion CW Henry, MD, MPH; Angela Walker, BS; Bonnie L. Silverman, PhD; Gerlad Gollin, MD. Risk factors for the development of abdominal abscess following operation for perforated appendicitis in children. *Arch Surg* 2007;142:236-41.
7. Ong CPC, Chan TKN, Chui CH, Jacobsen AS. Antibiotics and postoperative abscesses in complicated appendicitis: is there any association? *Singapore Med J* 2008;49:615.
8. Tellado J, Woods GL, Gesser R, McCarroll K, Teppler H. Ertapenem versus piperacillin-tazobactam for treatment of mixed anaerobic complicated intra-abdominal, complicated skin and skin structure, and acute pelvic infections.

Índice de diagnósticos

- Absceso intraabdominal, 119
- Anemia, trombopenia, 75
- Aspergilosis invasiva, 27
- Bacteriemia persistente por *K. Oxytoca*
probable origen endovascular, 8
- Candidemia asociada a catéter, 8
- Coagulación intravascular diseminada.
Coagulopatía de consumo, 75
- Colestasis, 68
- Colonización por *Pseudomonas aeruginosa*, 8
- Crup o laringotraqueítis aguda viral, 92
- Disfunción
 - hepática moderada, 75
 - autonómica, 100
- Edema pulmonar neurogénico, 17
- Endocarditis infecciosa, 49
- Exantema purpúrico, 75
- Fallo multiorgánico, 39
- Hipertensión
 - arterial pulmonar idiopática, 8
 - intracraneal, 17
 - pulmonar con hipoxemia refractaria, 39
- Infarto cerebral, 49
- Infección
 - nosocomial, 7
 - por VHH6, 107
- Insuficiencia renal
 - aguda, 75
 - establecida, 75
 - respiratoria secundaria a tos ferina, 39
- Isquemia parieto-occipital derecha, 17
- Laringotraqueítis bacteriana por *Haemophilus influenzae b*, probablemente secundaria a infección vírica, 92
- Leucemia linfoblástica aguda, 27
- Linfocitosis hematogocítica familiar, 107
- Meningitis
 - Bacteriana, 49
 - Meningocócica, 75
 - Neumocócica, 17
 - Tuberculosa, 100
- Neumonía
 - Comunitaria grave, 63
 - Con derrame pleural, 68
 - por *S. pneumoniae*, 61
- Obstrucción intestinal por bridas, 119
- Peritonitis
 - primaria por *S. pneumoniae*, 61
 - secundaria a perforación intestinal con formación de absceso intraabdominal, 119
- Sepsis severa por *S. Pneumoniae*, 61
- Síndrome
 - compartimental abdominal y *shock* secundario, 61
 - hemolítico urémico, 68
 - nefrótico descompensado, 61
- Shock séptico
 - por *K. oxytoca* asociado a catéter, 8
 - por meningococo del grupo B, 75
- Reactivación del síndrome hemofagocítico, 107
- Tos ferina, 37
- Tuberculosis grave, 99